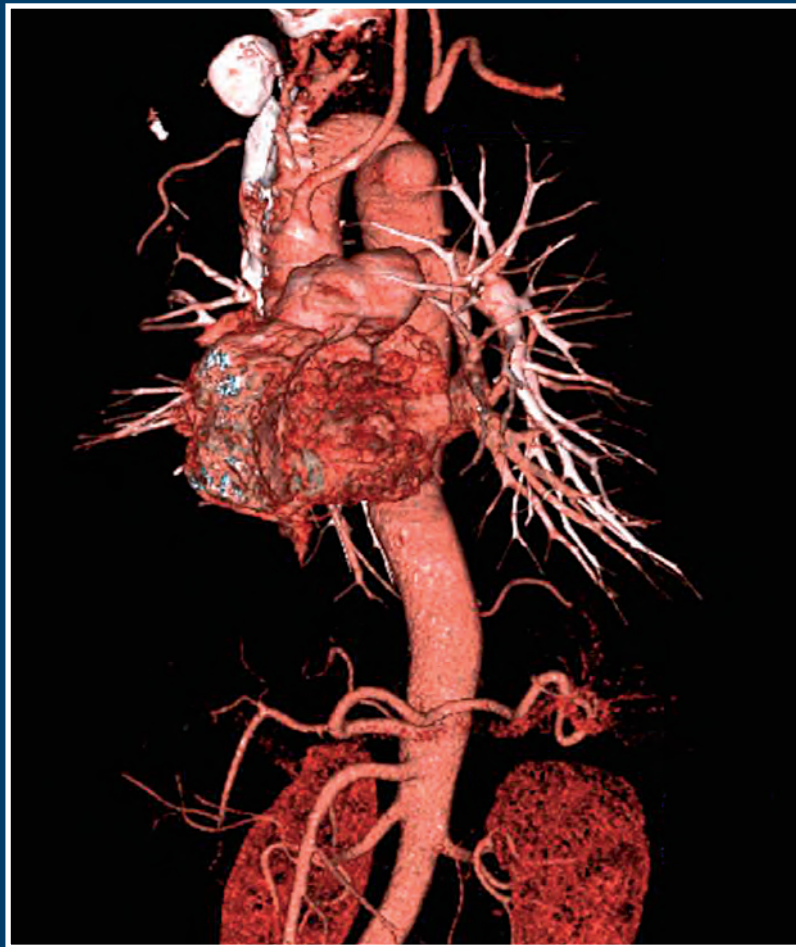




Revista Portuguesa de CIRURGIA CARDIO-TORÁCICA E VASCULAR

Volume XIX - N.º 4 - Outubro - Dezembro 2012



- Condicionamento isquémico cardíaco remoto: Mecanismos de cardioprotecção e aplicações clínicas
- Complicações tardias e sobrevivência após transplantação cardíaca: Análise de um centro hospitalar
- Potenciais evocados motores em cirurgia da aorta toracoabdominal
- Tratamento cirúrgico de uma dissecção espontânea do tronco celíaco causada por displasia fibromuscular
- Anomalias vasculares aórticas e divertículo de Kommerell, um diagnóstico imagiológico
- Síndrome de Bockenheimer

Primeiro Inibidor Direto Oral do Fator Xa



Xarelto[®]
rivaroxabano

Proteção Simples para Mais Doentes



Tratamento da trombose venosa profunda

Com um só medicamento oral

Nome: Xarelto 15 mg, 20 mg. **Composição:** Cada comprimido revestido por película contém 15 mg ou 20 mg de rivaroxabano. **Forma Farmacéutica:** Comprimido revestido por película. **Indicações terapêuticas** Prevenção do acidente vascular cerebral e do embolismo sistémico em doentes adultos com fibrilhação auricular não-valvular com um ou mais fatores de risco, tais como insuficiência cardíaca congestiva, hipertensão, idade ≥ 75 anos, diabetes mellitus, antecedentes de acidente vascular cerebral ou acidente isquémico transitório. Tratamento da trombose venosa profunda (TVP) e prevenção da TVP recorrente e embolismo pulmonar (EP) após uma TVP aguda em adultos. **Posologia e modo de administração:** **Prevenção do acidente vascular cerebral e do embolismo sistémico:** A dose recomendada, que também é a dose máxima recomendada, é de 20 mg uma vez por dia.

No caso de esquecimento de uma dose, o doente deve tomar imediatamente Xarelto e continuar no dia seguinte com a toma uma vez ao dia, conforme recomendado. Não deve ser tomada uma dose a dobrar no mesmo dia para compensar uma dose esquecida. **Tratamento da TVP e prevenção da TVP recorrente e EP:** A dose recomendada para o tratamento

inicial da TVP aguda é de 15 mg duas vezes por dia durante as primeiras três semanas, seguida de 20 mg uma vez por dia para continuação do tratamento e prevenção da TVP

recorrente e EP. A experiência com Xarelto nesta indicação durante mais de 12 meses é limitada. No caso de esquecimento de uma dose durante a fase de tratamento de 15 mg duas vezes

por dia (dia 1 - 21), o doente deve tomar imediatamente Xarelto para assegurar a toma de 30 mg de Xarelto por dia. Neste caso podem tomar-se dois comprimidos de 15 mg ao mesmo tempo. O

doente deve continuar no dia seguinte a toma diária e regular de 15 mg duas vezes por dia, conforme recomendado. No caso de esquecimento de uma dose durante a fase de tratamento de uma toma

diária (dia 22 e seguintes), o doente deve tomar imediatamente Xarelto e continuar no dia seguinte com a toma diária, conforme recomendado. Não deve ser tomada uma dose a dobrar no mesmo dia para

compensar uma dose esquecida. **Passagem de Antagonistas da Vitamina K (AVK) para Xarelto:** Em doentes tratados para prevenção do acidente vascular cerebral e embolismo sistémico, o tratamento com

AVK deve ser interrompido e a terapêutica com Xarelto deve ser iniciada quando o INR for $\leq 3,0$. Em doentes tratados para TVP e na prevenção da TVP recorrente e EP, o tratamento com AVK deve ser interrompido e a

terapêutica com Xarelto deve ser iniciada assim que o INR for $\leq 2,5$. **Passagem de Xarelto para os Antagonistas da Vitamina K (AVK):** Em doentes que passam de Xarelto para um AVK, o AVK deve ser administrado

simultaneamente até o INR ser $\geq 2,0$. Durante os dois primeiros dias do período de passagem, deve utilizar-se a dose inicial padrão do AVK, seguida de uma dose do AVK baseada nas determinações do INR. Enquanto

Administrar a primeira dose do anticoagulante parentérico na altura em que deve ser tomada a dose seguinte de Xarelto. Os comprimidos devem ser tomados com alimentos. **Passagem de anticoagulantes**

parentéricos para Xarelto: Em doentes atualmente a serem tratados com um anticoagulante parentérico, Xarelto deve ser iniciado 0 a 2 horas antes da hora prevista para a administração seguinte do medicamento

parentérico (ex.: HBPM) ou na altura da interrupção de um medicamento parentérico em administração contínua (ex.: heparina não fracionada intravenosa). **Passagem de Xarelto para anticoagulantes parentéricos:**

Administrar a primeira dose do anticoagulante parentérico na altura em que deve ser tomada a dose seguinte de Xarelto. Os comprimidos devem ser tomados com alimentos. **Xarelto renal moderado ou grave:**

Na prevenção do acidente vascular cerebral e do embolismo sistémico em doentes com fibrilhação auricular não-valvular, a dose recomendada é de 15 mg uma vez por dia; No tratamento da TVP e prevenção da TVP

recorrente e EP: os doentes devem ser tratados com 15 mg duas vezes por dia durante as primeiras 3 semanas. Após isto, a dose recomendada é 15 mg uma vez ao dia com base em modelos farmacocinéticos. Xarelto

deve ser utilizado com precaução em doentes com compromisso renal grave. Não é necessário ajuste posológico: compromisso renal ligeiro, população idosa, sexo, peso corporal. Não é recomendada a utilização em

doentes com taxa de depuração da creatinina < 15 ml/min. Está contra-indicado em doentes com doença hepática associada a coagulopatia e risco de hemorragia clinicamente relevante, incluindo doentes com cirrose

com Child Pugh B e C. População pediátrica: não é recomendada a sua utilização em crianças com idade inferior a 18 anos. **Contra-indicações:** Hipersensibilidade à substância ativa ou a qualquer um dos excipientes.

Hemorragia ativa clinicamente significativa. Gravidez e aleitamento. Doença hepática associada a coagulopatia e risco de hemorragia clinicamente relevante incluindo doentes com cirrose com Child Pugh B e C.

Advertências e precauções especiais de utilização: Risco hemorrágico, compromisso renal, doentes com risco aumentado de hemorragia. Os doentes com problemas hereditários raros de intolerância à galactose,

deficiência de lactase Lapp ou malabsorção de glucose-galactose não devem tomar este medicamento. Doentes com válvulas protésicas. Doentes com embolismo pulmonar agudo. Procedimentos invasivos e intervenções

cirúrgicas. **Interações medicamentosas:** Inibidores do CYP3A4 e da gp-P: não é recomendada em doentes submetidos a tratamento sistémico concomitante com antimicóticos azólicos tais como cetoconazol, itraconazol,

voriconazol, posaconazol ou inibidores da protease do VIH; Anticoagulantes: deve ter-se precaução se os doentes são tratados concomitantemente com quaisquer outros anticoagulantes; AINES/ inibidores da

agregação plaquetária: deve ter-se precaução nos doentes tratados concomitantemente com AINES (incluindo ácido acetilsalicílico) e inibidores da agregação plaquetária; Indutores do CYP3A4: Os parâmetros de

coagulação (ex.: TP, aPTT, HepTest) são afetados. **Efeitos indesejáveis:** Anemia (incl. parâmetros laboratoriais respetivos), tonturas, cefaleias, síncope, hemorragia ocular (incl. hemorragia conjuntival), taquicardia,

hipotensão, hematoma, epistaxe, hemorragia do trato gastrointestinal (incl. hemorragia gengival, hemorragia retal), dores gastrointestinais e abdominais, dispepsia, náuseas, obstipação, diarreia, vômitos, prurido (incl. casos raros de prurido generalizado), erupção cutânea, equimose, dor nas extremidades, hemorragia do trato urogenital (incluindo hematúria e menorragia), febre, edema periférico, diminuição da força e energia de

um modo geral (incl. fadiga, astenia), aumento das transaminases, hemorragia pós-procedimento (incluindo anemia pós-operatória e hemorragia da ferida), contusão, trombocitemia (incl. aumento da contagem de

plaquetas), reação alérgica, dermatite alérgica, hemorragia cerebral e intracraniana, hemoptise, boca seca, anomalias da função hepática, urticária e hemorragia cutânea e subcutânea, hemartrose, compromisso renal

(incl. aumento da creatinina no sangue, aumento de ureia no sangue), sensação de mal-estar, edema localizado, aumento da bilirrubina, aumento da fosfatase alcalina sanguínea, aumento da HDL, aumento da lipase,

aumento da amilase, aumento da GGT, secreção da ferida, icterícia, hemorragia muscular, aumento da bilirrubina conjugada (com ou sem aumento concomitante da ALT), formação de pseudoaneurisma após intervenção

percutânea, síndrome compartimental secundário a hemorragia, insuficiência renal/insuficiência renal aguda secundária a hemorragia suficiente para causar hipoperfusão **Número da A.I.M.:** 5132956, 5132964, 5132972, 5423918, 5423926, 5423934, 5424403. **Data de revisão do texto:** Dezembro 2011



Bayer HealthCare

Bayer Portugal, S.A., Rua Quinta do Pinheiro, nº 5, 2794-003 Carnaxide · NIF 500 043 256

Não participado nas doses de 15 mg e 20 mg. Medicamento sujeito a receita médica.

Para mais informações deverá contactar o titular da AIM

L.PT.GM.02.2012.0192

REVISTA PORTUGUESA DE CIRURGIA **CARDIO-TORÁCICA E VASCULAR**

Indexada no Index Medicus e MEDLINE
(Rev Port Cir Cardiorac Vasc)

ÓRGÃO OFICIAL DA SOCIEDADE PORTUGUESA DE CIRURGIA CARDIO-TORÁCICA E VASCULAR
FUNDADA EM 1984

www.spctv.pt

CORPOS GERENTES

DIRECÇÃO

Presidente

R. Roncon de Albuquerque

Vice-Presidente

José Pedro Neves

Secretário-Geral

José Fernando Teixeira

Tesoureiro

Manuel José R. Fonseca

Vogais

Pedro Antunes

Jorge Casanova

Fernando Martelo

ASSEMBLEIA GERAL

Presidente

Luis Vouga

Secretários

João Eusébio Bernardo

Nelson Santos Paulo

CONSELHO FISCAL

Presidente

Luis Mota Capitão

Secretários

Francisco Félix

Gonçalo Sobrinho

DIRECTOR DA REVISTA

A. Dinis da Gama

EDITOR-CHEFE

José Fernando Teixeira

EDITORES ASSOCIADOS

Miguel Guerra / Frederico Gonçalves

CONSELHO CIENTÍFICO

A. Dinis da Gama	Lisboa	Jorge Casanova	Porto
António Braga	Porto	Jorge Cruz	Lisboa
Armando Farrajota	Lisboa	Luis Mota Capitão	Lisboa
Diogo Cunha e Sá	Lisboa	Luis Vouga	V.N. de Gaia
Fernando Martelo	Lisboa	Luis Teixeira Dinis	Lisboa
Frederico Gonçalves	Lisboa	Luis Leite Noronha	Lisboa
Germano do Carmo	Lisboa	Manuel Fonseca	Coimbra
João Carlos Mota	Porto	Manuel Rodrigues Gomes	Porto
João Cravino	Lisboa	Miguel Guerra	V.N. de Gaia
José A. Pereira Albino	Lisboa	Nuno Meireles	Lisboa
José Fragata	Lisboa	Paulo Pinho	Porto
José Fernando Teixeira	Porto	Pedro Antunes	Coimbra
José Pedro Neves	Lisboa	R. Roncon de Albuquerque	Porto
José Roquette	Lisboa	Teresa Godinho	Lisboa

A Revista Portuguesa de Cirurgia Cardio-Torácica e Vascular publica quatro números anuais, cada número avulso custa € 10,00. A assinatura para Portugal e Espanha é de € 40,00.

A assinatura para Angola, Brasil, Cabo-Verde, Guiné, Moçambique e S. Tomé é de USA \$35. Para os outros países é de USA \$40.

Para os sócios da Sociedade Portuguesa de Cirurgia Cardio-Torácica e Vascular, da Sociedade Portuguesa de Cirurgia e da Sociedade Portuguesa de Cardiologia a distribuição é gratuita.

The Revista Portuguesa de Cirurgia Cardio-Torácica e Vascular publishes four annual numbers, each number cost € 10,00.

The annual subscription for Portugal and Spain is € 40,00. The Annual subscription for Angola, Brasil, Cabo-Verde, Guiné, Moçambique and S. Tomé is USA \$35. For the other countries is USA \$40.

For the members of the Portuguese Society of Cardio Thoracic and Vascular Surgery, Surgery and Cardiology the distribution is free.

REVISTA PORTUGUESA DE CIRURGIA
CARDIO-TORÁCICA E VASCULAR 2012

Publicação Trimestral

Tiragem deste número: 7500 exemplares

ISSN - 0873-7215

Depósito Legal nº60310/93

Sublinhado

Publicações e Publicidade Empresarial
Rua Prof. Vieira de Almeida, nº98 - 1.º - A - Bloco B - Piso 0
1600-371 LISBOA
Tel.: 21 757 81 35



Propriedade e Administração:

Sociedade Portuguesa de Cirurgia Cardio-Torácica e Vascular
Av. da República, 34 -1.º - 1050 LISBOA

ÍNDICE

MENSAGEM DO PRESIDENTE

- As políticas da saúde e as Sociedades Científicas. 179
R. Roncon de Albuquerque

EDITORIAL

- Urgências Vasculares, reflexões da actualidade. 181
José Fernando Teixeira

CIRURGIA CARDIO-TORÁCICA

- Condicionamento isquémico cardíaco remoto: Mecanismos de cardioprotecção e aplicações clínicas. 183
António Gaspar, Adelino F. Leite-Moreira

- Complicações tardias e sobrevivência após transplantação cardíaca: Análise de um centro hospitalar. 191
Ana Carolina Araújo, Sandra Amorim, Vânia Ribeiro, Filipa Melão, J. Pinheiro Torres, J. Silva Cardoso, Paulo Pinho, M. Julia Maciel

- Avaliação da qualidade de vida dos doentes e pais após tratamento do pectus excavatum com a técnica de Nuss. 199
Tony R. Soares, Tiago Henriques-Coelho, João Vilaça, Ana Raquel Silva, José Luis Carvalho, Jorge Correia-Pinto

CIRURGIA VASCULAR

- Potenciais evocados motores em cirurgia da aorta toracoabdominal. 203
Cátia Magro, David Nora, Miguel Marques, Angela Garcia Alves

- Tratamento cirúrgico de uma dissecção espontânea do tronco celíaco causada por displasia fibromuscular. Primeiro caso da literatura. 211
A. Dinis da Gama, Augusto Ministro, Gonçalo Cabral, Cristina Pestana, Pedro Oliveira

- Anomalias vasculares aórticas e divertículo de Kommerell, um diagnóstico imagiológico. 217
Vasco Mascarenhas, Hugo Marques, Hugo Valentim, Adalgisa Guerra, P. Diana Afonso, Carlos Ventura, Augusto Gaspar

- Tratamento endovascular de pseudoaneurisma de uma artéria rectal em rotura. 223
Mário Vieira, Sérgio Sampaio, José Lopes, Paz Dias, José Fernando Teixeira, R. Roncon de Albuquerque

	Síndrome de Bockenheimer. Caso clínico. <i>Sandrina Figueiredo Braga, José Ferreira Penêda</i>	227
IMAGENS EM MEDICINA	Falsos aneurismas da carótida interna em rotura contida num caso de doença de Behçet. <i>A. Dinis da Gama</i>	231
ÍNDICE DO VOLUME XIX		233
NORMAS DE PUBLICAÇÃO	<i>Jorge Casanova, Frederico Bastos Gonçalves</i>	243

CONTENTS

PRESIDENT'S MESSAGE	Health politics and the Scientific Societies. <i>R. Roncon de Albuquerque</i>	179
EDITORIAL	Vascular Emergencies, contemporary reflections. <i>José Fernando Teixeira</i>	181
CARDIO-THORACIC SURGERY	Remote cardiac ischemic conditioning: Underlying mechanisms and clinical applications. <i>António Gaspar, Adelino F. Leite-Moreira</i>	183
	Prevalence of late complications and survival of patients undergoing cardiac transplantation. A single-center experience. <i>Ana Carolina Araújo, Sandra Amorim, Vânia Ribeiro, Filipa Melão, J. Pinheiro Torres, J. Silva Cardoso, Paulo Pinho, M. Julia Maciel</i>	191
	Quality of life evaluation of the patients and parents satisfaction after Nuss procedure in the management of pectus excavatum. <i>Tony R. Soares, Tiago Henriques-Coelho, João Vilaça, Ana Raquel Silva, José Luis Carvalho, Jorge Correia-Pinto</i>	199
VASCULAR SURGERY	Motor evoked potentials in thoracoabdominal aortic surgery. <i>Cátia Magro, David Nora, Miguel Marques, Angela Garcia Alves</i>	203
	Surgical management of a spontaneous dissection of the celiac axis caused by fibromuscular dysplasia. First clinical report. <i>A. Dinis da Gama, Augusto Ministro, Gonçalo Cabral, Cristina Pestana, Pedro Oliveira</i>	211
	Aortic vascular anomalies and Kommerell's diverticulum, an imagiologic diagnosis. <i>Vasco Mascarenhas, Hugo Marques, Hugo Valentim, Adalgisa Guerra, P. Diana Afonso, Carlos Ventura, Augusto Gaspar</i>	217
	Endovascular management of a ruptured pseudoaneurism of a rectal artery. <i>Mário Vieira, Sérgio Sampaio, José Lopes, Paz Dias, José Fernando Teixeira, R. Roncon de Albuquerque</i>	223

	Bockenheimer's syndrome. A clinical report. <i>Sandrina Figueiredo Braga, José Ferreira Penêda</i>	227
IMAGES IN MEDICINE	Contained rupture of pseudo-aneurysms of the internal carotid artery in a case of Behçet's disease. <i>A. Dinis da Gama</i>	231
CONTENTS OF VOLUME XIX	<i>Jorge Casanova, Frederico Bastos Gonçalves</i>	233
INSTRUCTIONS FOR AUTHORS		245

MENSAGEM DO PRESIDENTE



As políticas da Saúde e as Sociedades Científicas *Health politics and the Scientific Societies*

As Sociedades Científicas em geral, tal como a Sociedade Portuguesa de Cirurgia Cardio-Torácica e Vascular em particular, têm como objectivo estatutário cultivar, promover e desenvolver o âmbito de actividades das respectivas áreas do conhecimento, ao serviço da saúde e do bem estar da população portuguesa. Elas congregam um conjunto de profissionais de diferentes grupos etários, mas geralmente altamente qualificados, não só no plano técnico-científico, mas também nos campos da organização, planificação e estruturação dos cuidados assistenciais, pois muitos dos seus membros são responsáveis pela sua direcção e administração, ou percorreram longas carreiras na hospitalização pública ou privada. Reunem, por conseguinte, um capital de conhecimentos, experiências e vivências únicas, difíceis de igualar, que o poder político lamentavelmente ignora ou despreza e que certamente muito útil se poderia vir a revelar na tomada de algumas decisões, como exemplarmente se demonstra com a recente reorganização das Urgências da Área Metropolitana de Lisboa, a que alude, em Editorial, o Dr. José Fernando Teixeira, Secretário-Geral e Editor da Revista da Sociedade.

A S.P.C.C.T.V., pela voz dos seus corpos gerentes, permite-se chamar a atenção para esse sentimento de indiferença manifesto por quem dirige os destinos da Saúde em Portugal e crê sinceramente que as decisões organizativas e planificadoras da área cardiovascular só ganhariam em credibilidade e eficácia se fossem tomadas em franca cooperação com os profissionais ligados a essas importantes

áreas da medicina hospitalar contemporânea. Até porque, em última instância, são eles que irão viabilizar e concretizar o alcance das decisões políticas, que devem por isso ser claras, pertinentes e bem fundamentadas, credoras do aval daqueles que estão na “frente de combate”, conhecedores como ninguém da natureza, essência e pormenores desse “combate”, em que se empenham em prol da saúde e bem estar da comunidade portuguesa.

Muitos dos avanços e recuos que se têm verificado na concretização das decisões do poder político na área da Saúde, de conotação negativa perante a opinião pública e geradoras de inquietação e insegurança por parte da população, poderiam ser evitadas se os decisores se “lembrassem” de que existe um capital de conhecimentos e de experiência únicos ao seu dispôr, pronto a colaborar de forma livre e espontânea, unicamente com o objectivo de melhorar um Serviço Público que diz respeito ao interesse, benefício e qualidade de vida dos portugueses.

O Presidente | R. Roncon de Albuquerque

EDITORIAL



Urgências Vasculares, reflexões da actualidade *Vascular Emergencies, contemporary reflections*

Em editorial prévio considerei imperativo “racionalizar para não ter de racionar”, desígnio que pressuporia a priori a reforma dos cuidados primários e da organização interna dos hospitais, uma política do medicamento ajustada, taxas moderadoras, compras e aprovisionamento centralizados, prescrição electrónica hospitalar, reorganização e racionalização da rede Hospitalar.

Gerir em Saúde é tomar opções, se o recurso não é ilimitado ou tem de ser racionalizado: não só dirigir o recurso ao doente que mais necessita e ao doente que mais pode beneficiar desse tratamento, mas também considerar a probabilidade de o cidadão estar doente e necessitar do prestador, bem como a capacidade do prestador em atender a simultaneidade de situações que podem, de modo mais ou menos previsível, ocorrer.

A reorganização das Urgências na Área Metropolitana de Lisboa no período noturno (20 horas - 08 horas), decorre, segundo os responsáveis da Administração Regional de Saúde - Lisboa e Vale do Tejo (ARSLVT) da:

1. *Necessidade de melhoria da qualidade da assistência clínica e manutenção da multidisciplinaridade;*
2. *De um esforço de racionalização dos recursos disponíveis face às necessidades identificadas nesse período do dia;*
3. *Da necessidade de melhorar o modelo de governação clínica dos hospitais.*

É realçado o facto de que o envelhecimento dos profissionais da área (que se irá agravar pelas restrições à entrada de elementos mais novos), a coexistir com a indisponibilidade legalmente permitida da prestação de serviço noturno de urgência nestes casos, poderá criar dificuldades assistenciais em algumas áreas geográficas da Grande Lisboa.

O numero de procedimentos cirúrgicos efectuados ronda, actualmente e segundo a ARSLVT um em cada três

dias, na área geográfica mencionada, para a Especialidade de Cirurgia Vascular.

Recordo-me de escrever numa nota curricular pessoal e a propósito de uma análise similar com mais de uma década, efectuada no Centro Hospitalar de São João:

“O argumento utilizado em Dezembro de 2002 num pré-projecto de reestruturação do SU (desvalorizando o trabalho da especialidade) de que o nº de doentes operados por dia é baixo (em 2001, $275/365=0,75$ por dia) constitui um redutor (pseudo) critério de gestão, não contempla o carácter aleatório da necessidade de intervir cirurgicamente, nem sequer o elevado grau de diferenciação e responsabilidade médicas que algumas destas cirurgias exigem (seguramente das mais complexas no contexto geral do SU)”.

Sucedem que no contexto económico do País em geral e da Saúde em particular, ocorreram mudanças consideráveis ao longo da última década; por outro lado o numero de traumatizados por acidentes de viação sofreu uma redução significativa (até 2006) e o tipo de abordagem da patologia aneurismática aórtica de urgência integrou novas soluções, nomeadamente do foro endovascular.

Curiosamente no período de 2007 a 2011 a sinistralidade rodoviária apresentou valores sem uma tendência sustentadamente definida no que respeita ao total de acidentes, constatando-se no detalhe, uma diminuição do numero de acidentes com feridos em 2011, mas um aumento do numero de acidentes fatais em 2010 e 2011 - a mesma tendência registada na área da Grande Lisboa .

Defende ainda a ARSLVT que “o modelo de concentração de algumas especialidades tem funcionado na cidade do Porto, há mais de quatro anos, depois de um processo faseado que teve sucesso assinalável e, portanto, poderá ser replicado noutras regiões do País, com as devidas adaptações” e que “todos os Serviços de Urgência na região de Lisboa continuarão a ter a mesma capacidade de atendimento de doentes emergentes e urgentes para a generalidade das situações clínicas”.

O colégio de Angiologia e Cirurgia Vascular considerou que a criação de uma urgência metropolitana daquela especialidade deveria ter sido precedida de um debate

informado e acrescentou que “o modelo de alternância mensal de uma única Urgência é inadequado, pode perturbar significativamente o funcionamento normal dos Serviços, convertendo-os em Unidades demasiado dependentes da Urgência, não beneficia os doentes nem a articulação dos profissionais, não proporciona gestão clínica eficaz e não parece compatível com racionalização de recursos e poupança financeira”.

A Ordem dos Médicos reiterou ainda a informação de que a ARS-LVT não divulgou as estatísticas que comprovem que há falta de profissionais nem as das urgências para comprovar as suas afirmações e considerou que “o grau de “poupança”, será seguramente mínimo, porque é necessário manter urgências internas nos hospitais, equipas de prevenção, manutenção de meios nas duas urgências saltitantes e reforço de meios na urgência “concentrada”, compensação das disfuncionalidades do sistema, das confusões de referenciação, dos custos dos transportes entre instituições e considerar o prejuízo dos tempos de atendimento às vítimas, que são inevitáveis.

Colectadas as opiniões e sensibilidades, algumas reflexões parecem oportunas e eventualmente a considerar também no processo de decisão:

1 - A integração / concentração de Serviços de Urgência da Especialidade poderá ser um processo válido se analisados os seus custos directos e indirectos, bem como as mais valias assistências geradas; no entanto há Serviços de apoio (uns com maior ou menor transversalidade) que ficarão suboptimizados num modelo rotativo (p.e. recursos humanos e técnicos afectos a uma Unidade de Angiografia Digital, ou outros meios complementares de diagnóstico de imagem).

2 - Essa integração (com ou sem modelo rotativo) deve pressupor, num Hospital de referência, a existência de Cuidados Intensivos diferenciados e disponíveis bem como a existência de um Centro de Trauma com capacidade pluridisciplinar.

3 - A relação médico doente ainda que não sendo um factor decisivo de escolha, por não constituir um critério de gestão, deve ser mantida dentro dos princípios soberanos da deontologia e ética médicas.

4 - A estabilização pós-operatória do doente obrigará a um processo de transferência variável no tempo e dependente do procedimento e evolução clínica; alguma repercussão nos indicadores e capacidade de resposta do internamento (centralizador) terá de ser avaliada previamente.

5 - O regime de trabalho de quarenta horas semanais recentemente legislado aumentará a carga horária de alguns profissionais; ficará, a manterem-se os efectivos existentes, carga horária disponível que poderá ser distribuída por outras actividades assistenciais que não o Serviço de Urgência (que subocupará os profissionais existentes).


6 - O modelo a adoptar deve prever formação adequada de todos os profissionais ainda não especialistas, conforme as indicações do respectivo Colégio.

7 - A definição das patologias a merecerem a chamada do cirurgião vascular no período nocturno deve estar pré definida, incluindo apenas situações como isquemias agudas, aneurismas sintomáticos ou rotos, traumatizados ou condições clínicas com gravidade justificada.

Recordo, para terminar, que quando iniciei a minha formação de Urgência, nos finais dos anos 80 do século passado, me terem dito que havia duas urgências “verdadeiras”: o hematoma subdural e o aneurisma da aorta em rotura.

Não sendo uma verdade absoluta, como a prática médica me veio a demonstrar, uma contastação de vida posso agora efectuar: a de que a Angiologia e Cirurgia Vascular tem de responder às situações mais urgentes que um Serviço de Urgência pode incluir.

O que obrigando à resposta pronta do Médico, aumenta a responsabilidade do decisor.



O Editor | José Fernando Teixeira

CONDICIONAMENTO ISQUÊMICO CARDÍACO REMOTO: MECANISMOS DE CARDIOPROTECÇÃO E APLICAÇÕES CLÍNICAS

António Gaspar, Adelino F. Leite-Moreira

Departamentos de Fisiologia e Cirurgia Cardio-Torácica, Unidade de Investigação e Desenvolvimento Cardiovascular da Faculdade de Medicina da Universidade do Porto e Hospital de S. João e Departamento de Cardiologia do Hospital de Braga

Resumo

Apesar de uma melhoria significativa dos cuidados prestados no âmbito da doença coronária aguda, a mortalidade e morbidade associadas a esta última continuam significativas. Uma das explicações para esta ainda elevada mortalidade reside no facto de que a própria reperfusão coronária pode paradoxalmente provocar lesão miocárdica adicional, através da denominada lesão de isquemia-reperfusão, comprometendo assim, pelo menos parcialmente, o efeito benéfico da reperfusão miocárdica.

Ao longo das últimas duas décadas, várias intervenções farmacológicas (como o uso de antioxidantes, anti-inflamatórios, magnésio, glicose/insulina/potássio ou a rápida normalização do pH) foram estudadas com o intuito de prevenir a lesão de isquemia-reperfusão. Apesar dos resultados promissores obtidos com a experimentação animal, as tentativas de transposição desses resultados para o ser humano e consequentemente para a prática clínica têm sido desapontadoras.

Por outro lado, o condicionamento isquémico cardíaco é uma intervenção que tem produzido resultados positivos. De forma genérica, o conceito de "condicionamento isquémico" remete para a protecção induzida por curtos períodos de isquemia intercalados por períodos de reperfusão, previamente a um evento isquémico major. Os estímulos isquémicos podem ser aplicados antes (pré-condicionamento), durante (per-condicionamento) ou após (pós-condicionamento) o evento isquémico.

Uma descoberta importante no âmbito da investigação sobre condicionamento isquémico cardíaco, foi a de que a protecção podia ser induzida à distância, introduzindo o conceito de condicionamento isquémico remoto.

No presente trabalho, propusemo-nos rever os mecanismos subjacentes ao condicionamento isquémico cardíaco remoto e abordar as suas aplicações clínicas, considerando mais especificamente o pré- e o per-condicionamento.

Summary

Remote cardiac ischemic conditioning: Underlying mechanisms and clinical applications

Despite a significant improvement in the care of acute coronary disease, mortality and morbidity remain important. One explanation for this lies in the fact that the very coronary reperfusion may paradoxically result in additional myocardial injury, through the so-called ischemia-reperfusion injury, partially mitigating the beneficial effects of myocardial reperfusion.

Over the past two decades, numerous pharmacological interventions (such as the use of antioxidants, anti-inflammatory, magnesium, glucose/insulin/potassium, rapid normalization of pH) were studied in order to prevent ischemia-reperfusion injury. Despite the promising results obtained in animal experiments, attempts to transpose these results to humans, and consequently to clinical practice, have been disappointing.

On the other hand, cardiac ischemic conditioning is an intervention that has produced positive results. Ischemic conditioning refers to the protection induced by short periods of ischemia followed by reperfusion, prior to a major ischemic event. Ischemic stimulus can be applied before (pre-conditioning), during (per-conditioning) or after (post-conditioning) the major ischemic event.

An important finding regarding cardiac ischemic conditioning, was that protection could be induced remotely, introducing the concept of remote ischemic conditioning.

In this paper, we proposed to review the mechanisms underlying remote ischemic cardiac conditioning and the possible clinical applications, considering more specifically pre and per-conditioning

INTRODUCTION

Coronary heart disease is one of the leading causes of mortality worldwide, accounting for more than 7 million deaths per year (about 12.8% of all deaths)¹. It is estimated that in Europe every sixth man and every seventh woman will die of acute myocardial infarction (AMI)².

However, recent studies and registries have showed a reduction in AMI mortality following the increased use of reperfusion therapy (mainly with percutaneous coronary intervention), newer antithrombotic therapies, and adherence to secondary prevention measures (pharmacological treatment and changes in lifestyle)³⁻⁶. In the context of AMI with ST segment elevation, rapid restoration of coronary flow is actually the most effective strategy for reducing the infarct size and thus improving prognosis associated with AMI.

Thus, despite a significant improvement in the care of acute coronary disease, mortality and morbidity associated with the latter remain high.

One of the reasons for a mortality rate still so high is that reperfusion itself can paradoxically cause additional myocardial injury, through the so-called ischemia-reperfusion injury (or reperfusion injury), reducing the beneficial effects of myocardial reperfusion⁷⁻⁹. Ischemia-reperfusion injury (IRI) has classically been described as causing four main types of cardiac dysfunction: myocardial stunning, the phenomenon of "no-reflow", reperfusion arrhythmia and myocardial necrosis (called "lethal reperfusion injury")⁹⁻¹². IRI may account for up to 40 - 50% of the final infarct size, thereby contributing to an increased mortality and progression to heart failure (Fig. 1)⁹. Several factors have been suggested as contributing to IRI: oxidative stress, changes in pH, calcium overload and acute inflammatory response. These events favour the opening of

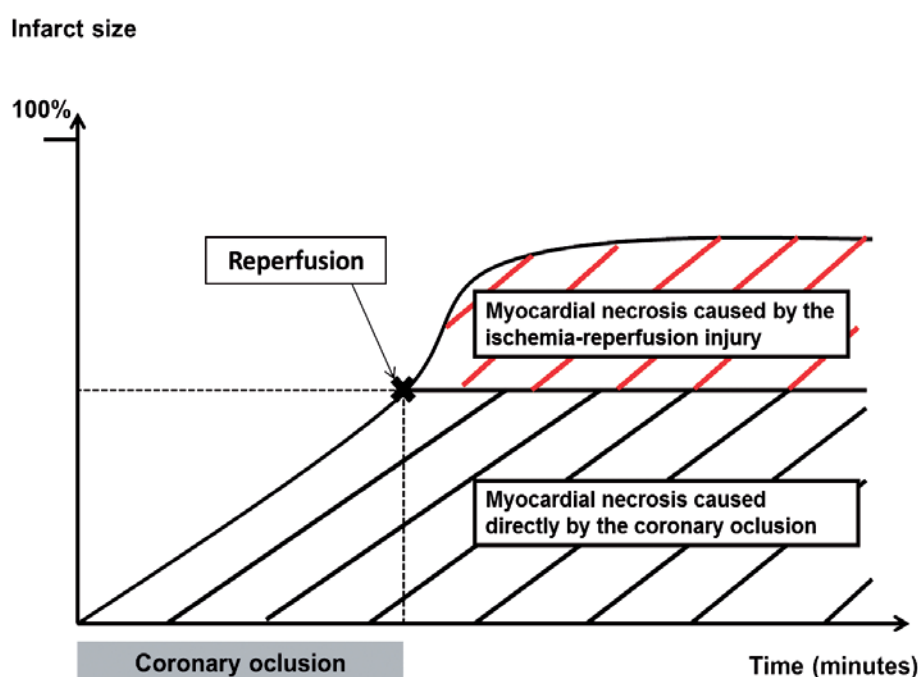


Figure 1

Schematic representation of the contribution of ischemia-reperfusion injury to the final size of myocardial infarction.

the mitochondrial permeability transition pore (mPTP). The mPTP is a non-specific channel located in the inner membrane of the mitochondria whose opening leads ultimately to cell lysis^{8, 9, 13-16}. The mPTP is thus a critical determinant of IRI.

Over the past three decades, several pharmacological interventions (use of antioxidants, anti-inflammatory agents, magnesium, glucose/insulin/potassium or rapid normalization of pH) were studied in order to prevent IRI. Despite promising results in animal experiments, attempts to translate those results into humans have been largely disappointing^{9,17,18}.

On the opposite, cardiac ischemic conditioning is an intervention that has produced positive results, both in animal experiments and in human clinical trials¹⁷⁻²⁷.

The concept of "ischemic conditioning" refers to the protection induced by short cycles of ischemia and reperfusion prior to a major ischemic event. Various studies have shown that ischemic conditioning is ubiquitous and can be applied in all organs.

Murry et al. first described cardiac ischemic conditioning in a canine model in 1986²⁸⁻²⁹. These authors observed that the application of four 5-minutes cycles of myocardial ischemia (by occlusion of a coronary artery) alternating with 5-minutes of reperfusion could protect the myocardium against a longer period of ischemia. In subsequent years, ischemic conditioning was the subject of intense investigation, both in the description of the underlying cellular mechanisms and the assessment of its effectiveness in various clinical settings¹⁷⁻²⁷.

Due to the extensive research conducted in the last 25 years, we now know that stimuli may be applied before ischemia (preconditioning - as originally described by Murry et al.), during (per-conditioning) or after (post-conditioning) the major ischemic event, thereby allowing three windows for the application of this therapeutic intervention.

An important discovery about cardiac conditioning was the existence of two windows of cardioprotection. After the initial ischemic stimulus, the protection induced immediately, called "classic ischemic preconditioning", extends over a maximum period of about 1 to 2 hours. Notably, 12 to 24 hours after the initial ischemic stimulus, a second window appears, lasting for 48 to 72 hours, although resulting in a lesser amount of protection³⁰.

Another remarkable finding about cardiac ischemic conditioning was that cardioprotection could be induced at a distance, introducing the concept of remote cardiac ischemic conditioning.

DEFINITION

Remote cardiac ischemic conditioning (RCIC) describes the cardioprotection induced by short cycles of ischemia and reperfusion applied to a distant organ before, during or even after a prolonged period of myocardial ischemia.

Przyklenk et al. first described the concept of RCIC (as preconditioning) in 1993³¹. These authors demonstrated, in a canine model, that the application of transient ischemia to the circumflex coronary artery territory lessened the effects

of a potentially lethal ischemia subsequently applied to the territory supplied by the anterior descending coronary artery.

Later, in 2002, Kharbanda et al. demonstrated that RCIC could be reproduced non-invasively by applying short periods of ischemia and reperfusion in the forearm, using a blood pressure cuff³². Since then, several studies have highlighted the benefits of RCIC in different clinical circumstances²⁵⁻²⁷.

MECHANISMS

Although the mechanisms underlying the immediate cardioprotection of RCIC are not fully understood, studies have shown that some of the signalling pathways activated in cardiomyocytes preconditioned at a distance appear to be similar to the ones recruited in preconditioning and post-conditioning applied directly to the heart³³⁻³⁶.

However, it is the mechanism linking the remote organ to the heart that is less clear and which constitutes the main difference between the direct and the remote ischemic conditioning³⁵.

1. Communication between the remote organ and the heart

Three main hypotheses, each one favouring a different pathway, were proposed to explain the transmission of a protective signal from the remote organ to the heart.

a. Humoral pathway

The observation that a period of reperfusion of the organ submitted to briefs periods of ischemia was necessary for remote cardioprotection to occur, soon raised the suspicion that reperfusion was required to carry a substance previously produced by ischemic preconditioning³⁷⁻³⁸. Later, several studies added arguments to this hypothesis. One study revealed the occurrence of cardioprotection in a rabbit receiving blood from another rabbit previously submitted to local and remote cardiac preconditioning³⁹. Another study showed that a pig, receiving a denervated heart and subsequently subjected to ischemia of a limb, continued to benefit from cardioprotection, reinforcing the hypothesis of a humoral factor mediating the cardioprotection⁴⁰.

Some of the substances identified as possible humoral factor are opioids, endocannabinoids and adenosine⁴¹⁻⁴⁴.

b. Neuronal pathway

When considering the neuronal pathway hypothesis, it was proposed that afferent nerve fibres of the remote organ were activated by endogenous substances produced by the ischemic stimulus, with subsequent activation of efferent nerve fibres in the heart. The substances most often involved in the activation of afferent nerve fibres are adenosine, bradykinin and the neurotransmitter CGRP ("calcitonin gene-related peptide")⁴⁵⁻⁴⁸.

Several studies have pointed the existence of a neuronal pathway for the transmission of the cardioprotective signal and assessed possible candidates for the initial activation of the afferent nerve fibres. In general, the various

studies followed a similar methodology: the role of the nervous system in the signal transmission of cardioprotection was shown by demonstrating its inhibition following the destruction of afferent nerve fibres in the remote organ submitted to the initial ischemic stimulus⁴⁵⁻⁴⁸.

c. Systemic pathway

RCIC has been shown to suppress the inflammatory response and induce a favourable profile of gene transcription in the myocardium, promoting anti-inflammatory and anti-apoptotic responses^{49,50}. The understanding of the exact

contribution of such responses in the cardioprotection induced by RCIC requires further investigation.

It should be noted that the pathways described above are likely not mutually exclusive but rather interact with each other.

2. Mechanisms involved in myocardial cardioprotection elicited by remote conditioning

After the cardioprotective signal has been transmitted from the remote organ to the heart, intracellular mechanisms of signal transduction are recruited to mediate

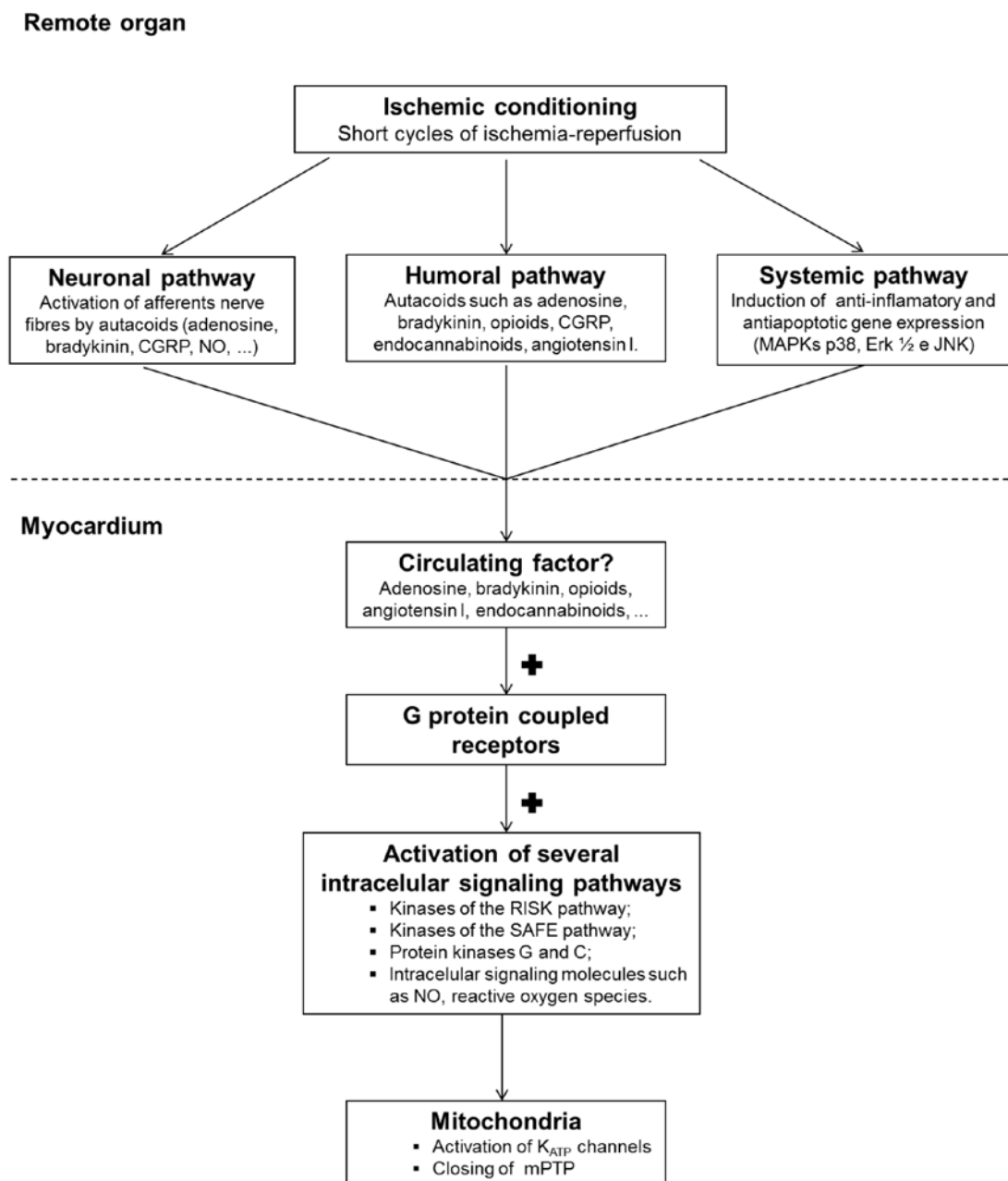


Figure 2

Mechanisms underlying cardiac remote ischemic conditioning. CGRP: calcitonin gene-related peptide; Erk 1/2: extracellular signal-regulated kinases; JNK: Jun N-terminal kinase; KATP channel: ATP-dependent mitochondrial potassium channel; MAPK: mitogen-activated protein kinases; mPTP: mitochondrial permeability transition pore; NO: nitric oxide; RISK: reperfusion injury salvage kinase; SAFE: survivor activating factor enhancement; "+": stimulation / activation.

cardioprotection. At this point, the mechanisms are similar to the ones underlying ischemic pre and post-conditioning applied directly to the heart^{34-36, 51-52}.

The first step is the activation of G protein coupled receptors by ligands as adenosine, bradykinin, angiotensin I, opioids and endocannabinoids^{41,44,45,53}. The activation of these receptors will in turn lead to the activation of intracellular protein kinases such as protein kinase G, protein kinase C (especially its isoform ϵ), protein kinases Akt and Erk 1/2 (kinases of the protective RISK pathway - "reperfusion injury salvage kinase") or generation of intracellular signalling molecules such as nitric oxide (NO) or reactive oxygen species^{45,54-57}. Another pathway that may also mediate cardioprotection in RCIC, as in classical pre-conditioning, is the SAFE pathway ("survivor activating factor enhancement") that involves the activation of STAT1/3 ("signal transducer and activator of transcription") by TNF α , conferring cardioprotection through induction of anti-apoptotic genes and inhibition of pro-apoptotic ones⁵⁸.

The final target of the various intracellular mechanisms seems to be the mitochondria via the activation of the mitochondrial ATP-dependent potassium channel (K_{ATP} channel) and, ultimately, the inhibition of the opening of the mitochondrial permeability transition pore (mPTP)^{51,59-62}. As mentioned above, the mPTP is a non-specific channel located in the inner membrane of the mitochondria. Its opening leads to an equilibrium of H^+ ions on each side of the membrane with the consequent loss of the membrane potential necessary for ATP production. The mPTP also allows the entry of water into the mitochondria, causing its dilation and ultimately cell lysis. The opening of the mPTP is favoured by increased intracellular concentration of Ca^{2+} , inorganic phosphate and reactive oxygen species, which occurs after reperfusion⁹. The various intracellular signalling pathways mentioned previously inhibit mPTP opening, preventing the cascade of events leading to the death of the myocyte^{51,59-61}.

3. DELAYED CARDIOPROTECTION OR SECOND WINDOW OF PROTECTION

As in cardiac conditioning induced locally, RCIC seems to induce two windows of protection, one immediate and one delayed^{33,62}.

The mechanisms underlying the delayed response are very similar to those described for the immediate response: communication between the remote organ and the heart, triggers recruiting mediators which in turn lead to the activation of the effector of cardioprotection (most probably the mPTP)⁶².

The main difference between the delayed and immediate responses lies in the recruitment of early mediators (protein kinase C, protein tyrosine kinase, MEK 1/2-Erk 1/2,...), which activate transcription factors (STAT 1/3, NF κ B ("nuclear factor kappa-light-chain enhancer of activated B-cells"), AP-1 ("activator-protein-1"), Nrf2 ("nuclear factor-like 2"),...). These transcription factors induce the synthesis of distal mediators 12 to 24 hours later (inducible NO synthase, heat shock proteins, cyclooxygenase 2). These mediators finally recruit the final effectors of cardioprotection

(mitochondrial K_{ATP} channel and mPTP)⁶².

The intermediate steps described above explain the observed delay of 12 to 24 hours until the beginning of the second window of protection.

The proposed mechanisms underlying RCIC are summarized in Fig. 2.

CLINICAL APPLICATIONS

When we considered the ischemic preconditioning, the need to apply the stimulus prior to the ischemic heart injury limits its application to situations in which myocardial injury is predictable. Thus, the ideal context for the application of ischemic preconditioning of the heart is elective interventions associated with myocardial injury such as cardiac surgery and percutaneous coronary angioplasty.

On the other hand, ischemic per-conditioning begun to be studied in the last 5 years, as an adjunct to angioplasty in the context of AMI with ST segment elevation.

1. Cardiac surgery

Perioperative myocardial injury after cardiac surgery (evidenced by the elevation of biomarkers of myocardial necrosis such as troponin I or T) is associated with worse prognosis. As a result, the prevention of the former is of great importance⁶³⁻⁶⁶.

Cardiac surgery for the correction of congenital defects in children was the first clinical setting in which remote cardiac ischemic pre-conditioning (RCIPreC) has been studied²³. In the study by Cheung and co-workers, a protocol of remote ischemic preconditioning (four 5-minute cycles of inflation and deflation of a blood pressure cuff applied to the thigh) allowed the reduction of perioperative myocardial injury (demonstrated by the lower elevation of troponin I), need for inotropic support and airway resistance²³.

In the context of coronary artery bypass surgery (CABG) in adults, Hausenloy et al. were the first to demonstrate that RCIPreC (induced by three 5-minute cycles of inflation and deflation of a blood pressure cuff applied to the arm) could lead to a reduction of perioperative myocardial injury²⁴. Subsequently, several studies have confirmed the cardioprotective effect of RCIPreC in CABG surgery⁶⁷⁻⁶⁸.

However, one of the biggest studies performed afterward in the setting of CABG showed negative results, failing to demonstrate beneficial effects of a remote ischemic preconditioning protocol (three 5-minute cycles of inflation and deflation of a blood pressure cuff applied to the arm). Some hypotheses have been evoked to explain the negative results of this study: the inclusion of patients with recurrent angina (unintentionally preconditioned), nitrate use, the anesthetic protocol and inefficiency of remote ischemic preconditioning protocol⁶⁹.

Two large trials (ERICCA and RIPHeart), with samples large enough to demonstrate possible benefits of RCIPreC in regard to hard clinical events, are currently under recruitment. These studies will bring more definitive answers regarding the clinical utility of RCIPreC in the setting of CABG.

2. Elective percutaneous coronary angioplasty

As shown for cardiac surgery, the occurrence of myocardial injury in the setting of elective percutaneous coronary intervention (PCI) is associated with worse prognosis, making necessary the utilization of effective strategies for its prevention⁷⁰⁻⁷³.

The first clinical study evaluating RCIPreC for elective PCI did not show any benefit, possibly due to an inadequate remote ischemic conditioning protocol⁷⁴. However, in a subsequent study conducted by Hoole et al. (CRISP trial), a protocol of remote ischemic preconditioning (three 5-minute cycles of inflation and deflation of a blood pressure cuff applied to the arm) resulted in a lower troponin T elevation after the procedure²⁵. Interestingly, the same authors did not demonstrate benefits of RCIPreC in reducing myocardial dysfunction in patients with coronary heart disease submitted to dobutamine stress echocardiography⁷⁵.

We are currently missing large-scale trials to evaluate a possible impact on the prevention of adverse clinical events.

3. Acute myocardial infarction with ST-segment elevation

Despite intense investigation on cardiac ischemic conditioning for over two decades, only recently protocols of remote ischemic conditioning have been tested in the setting of AMI with ST segment elevation²⁶⁻²⁷.

In 2010, Rentoukas et al. were the first to present the results of a randomized trial testing the effect of a protocol of remote cardiac ischemic per-conditioning (RCIPerC), with or without morphine, in the setting of AMI with ST-segment elevation. In this study, 96 patients were randomized into 3 groups: RCIPerC (three cycles of 4-minute inflations and deflations of a blood pressure cuff placed on the upper arm; inflation to 20 mmHg above systolic pressure and deflation to 0 mmHg), RCIPer with morphine (administered prior to per-conditioning) or control treatment (three cycles of 4-minute inflation to 20 mmHg below diastolic blood pressure of a blood pressure cuff placed on the upper arm and deflation to 0 mmHg). Overall, a complete resolution of ST elevation was achieved more often in patients receiving any form of RCIPerC. The group that received RCIPerC with morphine had a greater reduction in ST elevation and lowest elevation of troponin I in relation to the control group while the patients undergoing RCIPerC alone had a non significant trend for greater reduction of ST elevation and lower elevation of troponin I²⁶.

In 2010, Botker et al. published the results of the largest randomized study conducted so far to evaluate the effects of RCIPerC in the setting of AMI with ST-segment elevation. In this study, 333 patients were randomized to RCIPerC (four 5-minute cycles of inflation to 200 mmHg and deflation to 0 mmHg of a blood pressure cuff applied to the arm) or control treatment (deflated cuff placed on the arm). Although only 142 of the 333 patients initially randomized were analysed, a higher rate of myocardial salvage was observed among patients undergoing RCIPerC (0.75 vs. 0.55, $p = 0.0333$). The authors also showed that the beneficial effects of RCIPerC were more pronounced in patients

presenting with more extensive EAM, particularly those related to the occlusion of the left anterior descending.

Studies of larger scale are needed for assessing the effect of RCIPerC on the incidence of more relevant clinical adverse events.

CONCLUSION

The mortality associated with coronary heart disease has been declining in recent years as a result of the greater use of revascularization (both percutaneous and surgical) and the improvement of antithrombotic treatment. However, the in-hospital mortality recorded in European countries remains high, ranging between 6 and 14%². One factor that may contribute to this still significant mortality is the IRI. The IRI may contribute to up to 40 to 50% of the final infarct size, thereby facilitating the development of heart failure with the significant mortality and morbidity associated to it⁹.

Remote ischemic conditioning is a safe, non-invasive and very low cost intervention with the potential to reduce the morbidity and mortality associated with coronary heart disease. Until now, extensive investigation has been conducted with positive results. In the past 5 years, several studies have evaluated the potential beneficial effects of RCIC in human, once again with encouraging results. However, we are lacking large-scale studies to verify the clinical impact of RCIC, namely for the reduction of clinically relevant adverse events. These studies may confirm RCIC as a clinically useful tool or confine it to laboratory studies.

ACKNOWLEDGEMENTS

Work funded by the Portuguese Foundation for Science and Technology (Projects PEst-C/SAU/UI0051/2011 and EXCL/BIM-MEC/0055/2012) through the Cardiovascular R&D Unit and by the European Commission Grant FP7-Health-2010 (MEDIA-261409).

Conflicts of interest: NONE.

REFERENCES

1. WHO - Health statistics and health information systems, updated May 2011, <http://www.who.int/evidence/bod>
2. ESC Guidelines for the management of acute myocardial infarction in patients presenting with ST-segment elevation. The Task Force on the management of ST segment elevation acute myocardial infarction of the European Society of Cardiology (ESC). Steg G, James S, Dan A et al. *European Heart Journal* 2012;33:2569-2619.
3. Widimsky P, Wijns W, Fajadet J et al. Reperfusion therapy for ST elevation acute myocardial infarction in Europe: description of the current situation in 30 countries. *Eur Heart J* 2010;31:943-957.
4. McManus DD, Gore J, Yarzebski J et al. trends in the incidence, treatment, and outcomes of patients with STEMI and NSTEMI. *Am J Med* 2011;124:40-47.
5. Jernberg T, Johanson P, Held C et al. Association between

- adoption of evidence-based treatment and survival for patients with ST-elevation myocardial infarction. *J Am Med Assoc* 2011;305:1677-1684.
6. Fox KA, Steg PG, Eagle KA et al. Decline in rates of death and heart failure in acute coronary syndromes, 1999-2006. *J Am Med Assoc* 2007;297:1892-1900.
 7. Braunwald E, Kloner RA. Myocardial reperfusion: a double-edged sword? *J Clin Invest*. 1985 Nov;76(5):1713-9.
 8. Piper HM, Garcia-Dorado D, Ovize M. A fresh look at reperfusion injury. *Cardiovasc Res* 1998;38:291-300.
 9. Yellon D; Hausenloy D. Myocardial Reperfusion Injury. *N Engl J Med* 2007; 357:1121-1135
 10. Ito H. No-reflow phenomenon and prognosis in patients with acute myocardial infarction. *Nat Clin Pract Cardiovasc Med* 2006;3:499-506.
 11. Manning AS, Hearse DJ. Reperfusion-induced arrhythmias: mechanisms and prevention. *J Mol Cell Cardiol* 1984;16:497-518.
 12. Bolli R, Marbán E. Molecular and cellular mechanisms of myocardial stunning. *Physiol Rev* 1999;79:609-34.
 13. Hearse DJ, Humphrey SM, Chain EB. Abrupt reoxygenation of the anoxic potassium arrested perfused rat heart: a study of myocardial enzyme release. *J Mol Cell Cardiol*. 1973;5(4):395-407.
 14. Lemasters JJ, Bond JM, Chacon E, et al. The pH paradox in ischaemia-reperfusion injury to cardiac myocytes. *EXS*. 1996; 76:99-114.
 15. Vinten-Johansen J. Involvement of neutrophils in the pathogenesis of lethal myocardial reperfusion injury. *Cardiovasc Res*. 2004;61(3):481-497.
 16. Jonassen AK, Sack MN, Mjos OD, Yellon DM. Myocardial protection by insulin at reperfusion requires early administration and is mediated via Akt and p70s6 kinase cell-survival signaling. *Circ Res*. 2001;89(12):1191-1198.
 17. Bolli R, Becker L, Gross G, Mentzer R Jr, Balshaw D, Lathrop DA. Myocardial protection at a crossroads: the need for translation into clinical therapy. *Circ Res* 2004;95:125-34.
 18. Dirksen MT, Laarman GJ, Simoons ML, Duncker DJGM. Reperfusion injury in humans: a review of clinical trials on reperfusion injury inhibitory strategies. *Cardiovasc Res* 2007;74:343-55.
 19. Zhao ZQ, Corvera JS, Halkos ME, et al. Inhibition of myocardial injury by ischemic postconditioning during reperfusion: comparison with ischemic preconditioning. *Am J Physiol Heart Circ Physiol* 2003;285: H579-H588. [Erratum, *Am J Physiol Heart Circ Physiol* 2004;286:H477.]
 20. Staat P, Rioufol G, Piot C, et al. Postconditioning the human heart. *Circulation* 2005;112:2143-8.
 21. Laskey WK. Brief repetitive balloon occlusions enhance reperfusion during percutaneous coronary intervention for acute myocardial infarction: a pilot study. *Catheter Cardiovasc Interv* 2005;65:361-7.
 22. Ma X, Zhang X, Li C, Luo M. Effect of postconditioning on coronary blood flow velocity and endothelial function and LV recovery after myocardial infarction. *J Interv Cardiol* 2006;19:367-75.
 23. Cheung MM, Kharbanda RK, Konstantinov IE, et al. Randomised controlled trial of the effects of remote ischaemic preconditioning on children undergoing cardiac surgery: first clinical application in humans. *J Am Coll Cardiol*. 2006; 47(11):2277-2282.
 24. Hausenloy DJ, Mwamure PK, Venugopal V, et al. Effect of remote ischaemic preconditioning on myocardial injury in patients undergoing coronary artery bypass graft surgery: a randomized controlled trial. *Lancet*. 2007;370(9587):575-579.
 25. Hoole SP, Heck PM, Sharples L, et al. Cardiac remote ischaemic preconditioning in coronary stenting (CRISP Stent) study: a prospective, randomised control trial. *Circulation*. 2009;119(6): 820-827.
 26. Rentoukas I, Giannopoulos G, Kaoukis A, et al. Cardioprotective role of remote ischaemic preconditioning in primary percutaneous coronary intervention: enhancement by opioid action. *JACC Cardiovasc Interv*. 2010;3(1):49-55.
 27. Bøtker HE, Kharbanda R, Schmidt MR, et al. Remote ischaemic conditioning before hospital admission, as a complement to angioplasty, and effect on myocardial salvage in patients with acute myocardial infarction: a randomised trial. *Lancet*. 2010; 375(9716):727-734.
 28. Reimer K, Murry C, Yamasawa I, Hill M, Jennings R. Four brief periods of ischaemia cause no cumulative ATP loss or necrosis. *Am J Physiol* 1986; 251: H1306-15.
 29. Murry C, Jennings R, Reimer K. Preconditioning with ischaemia: a delay of lethal cell injury in ischaemic myocardium. *Circulation* 1986; 74:1124-36.
 30. Marber MS, Latchman DS, Walker JM, Yellon DM. Cardiac stress protein elevation 24 hours after brief ischemia or heat stress is associated with resistance to myocardial infarction. *Circulation*. 1993;88(3):1264-1272.
 31. Przyklenk K, Bauer B, Ovize M, Kloner RA, Whittaker P. Regional ischaemic 'preconditioning' protects remote virgin myocardium from subsequent sustained coronary occlusion. *Circulation*. 1993;87(3):893-899.
 32. Kharbanda RK, Mortensen UM, White PA, et al. Transient limb ischemia induces remote ischemic preconditioning in vivo. *Circulation*. 2002;106(23):2881-2883.
 33. Loukogeorgakis SP, Panagiotidou AT, Broadhead MW, Donald A, Deanfield JE, MacAllister RJ. Remote ischemic preconditioning provides early and late protection against endothelial ischemia-reperfusion injury in humans: role of the autonomic nervous system. *J Am Coll Cardiol* 2005;46:450-456.
 34. Hausenloy DJ, Yellon DM. Preconditioning and postconditioning: united at reperfusion. *Pharmacol Ther* 2007;116:173-191.
 35. Hausenloy D and Yellon D. Remote ischaemic preconditioning: underlying mechanisms and clinical application. *Cardiovascular Research* (2008) 79, 377-386
 36. Hausenloy D, Yellon D. Preconditioning and postconditioning: underlying mechanisms and clinical application. *Atherosclerosis*. 2009 Jun;204(2):334-41.
 37. McClanahan T, Nao B, Wolke L, Martin BJ, Mezt TE. Brief renal occlusion and reperfusion reduces myocardial infarct size in rabbits. (Abstract). *FASEB J* 1993;7:A18.
 38. Gho BC, Schoemaker RG, van den Doel MA, Duncker DJ, Verdouw PD. Myocardial protection by brief ischemia in noncardiac tissue. *Circulation* 1996;94:2193-2200.
 39. Dickson EW, Reinhardt CP, Renzi FP, Becker RC, Porcaro WA, Heard SO. Ischemic preconditioning may be transferable via whole blood transfusion: preliminary evidence. *J Thromb Thrombolysis* 1999;8:123-129.
 40. Konstantinov IE, Li J, Cheung MM, Shimizu M, Stokoe J, Kharbanda RK et al. Remote ischemic preconditioning of the recipient reduces myocardial ischemia-reperfusion injury of the denervated donor heart via a Katp channel-dependent mechanism. *Transplantation* 2005;79:1691-1695.
 41. Patel HH, Moore J, Hsu AK, Gross GJ. Cardioprotection at a distance: mesenteric artery occlusion protects the myocardium via an opioid sensitive mechanism. *J Mol Cell Cardiol* 2002;34:1317-1323.
 42. Dickson EW, Tubbs RJ, Porcaro WA, Lee WJ, Blehar DJ, Carraway RE et al. Myocardial preconditioning factors evoke mesenteric ischemic tolerance via opioid receptors and K(ATP) channels. *Am J Physiol Heart Circ Physiol* 2002;283:H22-H28.
 43. Hajrasouliha AR, Tavakoli S, Ghasemi M, Jabehdar-Maralani P, Sadeghipour H, Ebrahimi F et al. Endogenous cannabinoids contribute to remote ischemic preconditioning via cannabinoid CB(2) receptors in the rat heart. *Eur J Pharmacol* 2008;579:246-52.
 44. Liem DA, Verdouw PD, Ploeg H, Kazim S, Duncker DJ. Sites of action of adenosine in interorgan preconditioning of the heart. *Am J Physiol Heart Circ Physiol* 2002;283:H29-H37.
 45. Pell TJ, Baxter GF, Yellon DM, Drew GM. Renal ischemia preconditioning myocardium: role of adenosine receptors and ATP-sensitive

- potassium channels. *Am J Physiol* 1998;275:H1542–H1547.
46. Schoemaker RG, van Heijningen CL. Bradykinin mediates cardiac preconditioning at a distance. *Am J Physiol Heart Circ Physiol* 2000;278: H1571–H1576.
 47. Tang ZL, Dai W, Li YJ, Deng HW. Involvement of capsaicin-sensitive sensory nerves in early and delayed cardioprotection induced by a brief ischaemia of the small intestine. *Naunyn Schmiedebergs Arch Pharmacol* 1999;359:243–247.
 48. Liem DA, Verdouw PD, Ploeg H, Kazim S, Duncker DJ. Sites of action of adenosine in interorgan preconditioning of the heart. *Am J Physiol Heart Circ Physiol* 2002;283:H29–H37.
 49. Konstantinov IE, Arab S, Kharbanda RK, Li J, Cheung MM, Chepepanov V et al. The remote ischemic preconditioning stimulus modifies inflammatory gene expression in humans. *Physiol Genomics* 2004;19:143–150.
 50. Peralta C, Fernandez L, Panes J, Prats N, Sans M, Pique JM et al. Preconditioning protects against systemic disorders associated with hepatic ischemia-reperfusion through blockade of tumor necrosis factor-induced P-selectin up-regulation in the rat. *Hepatology* 2001;33:100–113.
 51. Yellon DM, Downey JM. Preconditioning the myocardium: from cellular physiology to clinical cardiology. *Physiol Rev* 2003;83:1113–1151.
 52. Vinten-Johansen J. Postconditioning: a mechanical maneuver that triggers biological and molecular cardioprotective responses to reperfusion. *Heart Fail Rev* 2007;12:235–244.
 53. Singh D, Chopra K. Evidence of the role of angiotensin AT(1) receptors in remote renal preconditioning of myocardium. *Methods Find Exp Clin Pharmacol* 2004;26:117–122.
 54. Wolfrum S, Schneider K, Heidebreder M, Nienstedt J, Dominiak P, Dendorfer A. Remote preconditioning protects the heart by activating myocardial PKCepsilon-isoform. *Cardiovasc Res* 2002;55:583–589.
 55. Weinbrenner C, Nelles M, Herzog N, Sarvary L, Strasser RH. Remote preconditioning by infrarenal occlusion of the aorta protects the heart from infarction: a newly identified non-neuronal but PKC-dependent pathway. *Cardiovasc Res* 2002;55:590–601.
 56. Hausenloy DJ, Yellon DM. Reperfusion injury salvage kinase signalling: taking a RISK for cardioprotection. *Heart Fail Rev* 2007;12:217–34.
 57. D. J. Hausenloy and D. M. Yellon, "New directions for protecting the heart against ischaemia-reperfusion injury: targeting the Reperfusion Injury Salvage Kinase (RISK)- pathway," *Cardiovascular Research*, vol. 61, no. 3, pp. 448–460, 2004.
 58. S. Lecour, "Activation of the protective Survivor Activating Factor Enhancement (SAFE) pathway against reperfusion injury: does it go beyond the RISK pathway?" *Journal of Molecular and Cellular Cardiology*, vol. 47, no. 1, pp. 32–40, 2009.
 59. Hausenloy DJ, Maddock HL, Baxter GF, Yellon DM. Inhibiting mitochondrial permeability transition pore opening: a new paradigm for myocardial preconditioning? *Cardiovasc Res* 2002;55:534–43.
 60. Downey JM, Davis AM, Cohen MV. Signaling pathways in ischemic preconditioning. *Heart Fail Rev* 2007;12:181–8.
 61. Hausenloy DJ, Yellon DM. The mitochondrial permeability transition pore: its fundamental role in mediating cell death during ischaemia and reperfusion. *J Mol Cell Cardiol* 2003;35:339–341.
 62. Hausenloy D and Yellon D. The Second Window of Preconditioning (SWOP) Where Are We Now? *Cardiovasc Drugs Ther* (2010) 24:235–254.
 63. Kathiresan S, Servoss SJ, Newell JB, et al. Cardiac troponin T elevation after coronary artery bypass grafting is associated with increased one-year mortality. *Am J Cardiol*. 2004;94(7): 879-881.
 64. Mohammed AA, Agnihotri AK, van Kimmenade RR, et al. Prospective, comprehensive assessment of cardiac troponin T testing after coronary artery bypass graft surgery. *Circulation*. 2009; 120(10):843-850.
 65. Fellahi JL, Gue X, Richomme X, Monier E, Guillou L, Riou B. Short- and long-term prognostic value of postoperative cardiac troponin i concentration in patients undergoing coronary artery bypass grafting. *Anesthesiology*. 2003;99(2):270-274.
 66. Croal BL, Hillis GS, Gibson PH, et al. Relationship between postoperative cardiac troponin I levels and outcome of cardiac surgery. *Circulation*. 2006;114(14):1468-1475.
 67. Venugopal V, Hausenloy DJ, Ludman A, et al. Remote ischaemic preconditioning reduces myocardial injury in patients undergoing cardiac surgery with cold-blood cardioplegia: a randomised controlled trial. *Heart*. 2009;95(19):1567-1571.
 68. Thielmann M, Kottenberg E, Boengler K, et al. Remote ischaemic preconditioning reduces myocardial injury after coronary artery bypass surgery with crystalloid cardioplegic arrest. *Basic Res Cardiol*. 2010;105(5):657-664.
 69. Luciano C, Hausenloy D, Yellon D. Remote Ischemic Conditioning: A Clinical Trial's Update. *Journal of Cardiovascular Pharmacology and Therapeutics* 16(3-4) 304-312.
 70. Nageh T, Sherwood RA, Harris BM, Thomas MR. Prognostic role of cardiac troponin i after percutaneous coronary intervention in stable coronary disease. *Heart*. 2005;91(9):1181-1185.
 71. Kizer JR, Muttref MR, Matthai WH, et al. Role of cardiac troponin T in the long-term risk stratification of patients undergoing percutaneous coronary intervention. *Eur Heart J*. 2003;24(14):1314-1322.
 72. Ricciardi MJ, Davidson CJ, Gubernikoff G, et al. Troponin I elevation and cardiac events after percutaneous coronary intervention. *Am Heart J*. 2003;145(3):522-528.
 73. Babu GG, Walker JM, Yellon DM, Hausenloy DJ. Periprocedural myocardial injury during percutaneous coronary intervention: an important target for cardioprotection. *Eur Heart J*. 2011;32(1):23-32.
 74. Iliodromitis EK, Kyrzopoulos S, Paraskevidis IA, et al. Increased C reactive protein and cardiac enzyme levels after coronary stent implantation. is there protection by remote ischaemic preconditioning? *Heart*. 2006;92(12):1821-1826.
 75. Hoole SP, Khan SN, White PA, et al. Remote ischaemic preconditioning does not attenuate ischaemic left ventricular dysfunction in humans. *Eur J Heart Fail*. 2009;11(5):497-505.

COMPLICAÇÕES TARDIAS E SOBREVIVÊNCIA APÓS TRANSPLANTAÇÃO CARDÍACA: ANÁLISE DE UM CENTRO HOSPITALAR

Ana Carolina Araújo, Sandra Amorim, Vânia Ribeiro, Filipa Melão,
J. Pinheiro Torres, J. Silva Cardoso, Paulo Pinho, M. Júlia Maciel

Serviço de Cardiologia e Centro de Cirurgia Cardio-Torácica do Hospital de São
João e Faculdade de Medicina da Universidade do Porto

Resumo

Introdução: A transplantação cardíaca é a terapêutica de eleição para a insuficiência cardíaca grave, apesar da terapêutica médica máxima, que não tenha outra alternativa cirúrgica e que não apresente contra-indicações.

O objetivo deste trabalho foi a análise da prevalência das complicações tardias e a sobrevivência dos doentes submetidos a transplante cardíaco no nosso Centro Hospitalar.

Métodos: Foram avaliados 78 doentes (idade média de 43 ± 15 anos) transplantados no nosso Centro Hospitalar entre fevereiro de 1987 e dezembro de 2011, num seguimento médio de 6 anos.

Resultados: Das complicações tardias após o transplante cardíaco, a doença vascular do aloenxerto, presente em 10 doentes (12,8%), foi a que teve maior impacto na mortalidade, sendo responsável por quatro mortes. A complicação mais frequente foi a hipertensão arterial em 54,6%, seguida da dislipidemia (47,4%), da insuficiência renal (47,4%), da *diabetes mellitus* (21,8%) e das neoplasias (11,5%). As taquiarritmias auriculares foram observadas em 10 doentes (12,8%). As complicações neurológicas afetaram cinco doentes (6,4%), e a osteopenia ocorreu em oito doentes (10,3%).

A sobrevivência global da nossa população ao primeiro e ao décimo ano após o transplante cardíaco foi de 81% e 69%, respetivamente. A sobrevivência média dos doentes foi de 15,6 anos (IC a 95%: [12,6-18,7]). No total, ocorreram 23 mortes (29,5%), nove (11,5%) das quais ocorreram nos primeiros 30 dias após a transplantação.

Conclusão: O transplante cardíaco continua a ser uma escolha terapêutica válida para os doentes com doença cardíaca em fase terminal. O nosso centro de transplantação cardíaca apresentou uma taxa de sobrevivência e uma incidência de complicações tardias semelhantes às observadas nos registos internacionais.

Summary

Prevalence of late complications and survival of patients undergoing cardiac transplantation: A single-center experience

Introduction: Heart transplantation is the treatment of choice in severe heart failure despite maximal medical therapy, which has no other surgical alternatives and exhibiting no contraindications.

The aim of this study was to analyze the prevalence of late complications and survival of patients undergoing cardiac transplantation at our Hospital Center.

Methods: We evaluated 78 patients (mean age 43 ± 15 years) transplanted at our center between February 1987 and

December 2011, with a mean follow-up of 6 years.

Results: Of late complications after heart transplantation, allograft vascular disease was detected in 10 patients (12.8%), was the one with impact on mortality, being responsible for four deaths. The most frequent complication was hypertension in 54.6% of cases, followed by dyslipidemia (47.4%), renal failure (47.4%), diabetes mellitus (21.8%) and neoplasms (11.5%). Atrial tachyarrhythmias were observed in 10 patients (12.8%). Neurological complications affected five patients (6.4%) and osteopenia was observed in eight patients (10.3%).

The overall survival of our population at first and tenth year after heart transplantation was 81% and 69%, respectively. The mean survival of patients was 15.6 years (CI 95%: [12,6-18,7]). There were 23 deaths (29.5%), nine (11.5%) of which occurred within the first 30 days after transplantation.

Conclusion: Cardiac transplantation remains a valid therapeutic option for patients with end-stage heart disease. Our center had a heart transplant survival rate and incidence of late complications similar to those seen in international registries.

INTRODUÇÃO

A Transplantação Cardíaca (TC) é atualmente reconhecida como a opção terapêutica de eleição para os doentes com insuficiência cardíaca avançada refratária à terapêutica médica máxima.

Desde o primeiro transplante cardíaco, realizado há cerca de 45 anos, vários avanços realizados a nível da terapêutica imunossupressora, a nível da técnica cirúrgica e também do seguimento pós-transplante, nomeadamente no diagnóstico e tratamento das complicações tardias pós-transplante, contribuíram para uma melhoria da sobrevida¹, sendo hoje esperado uma taxa de sobrevivência aos 10 anos de 63%, para os doentes que sobrevivem no primeiro ano após o transplante².

Este aumento de sobrevivência teve como contrapartida um aumento da idade dos doentes transplantados bem como da duração da exposição aos agentes imunossupressores, o que resultou num aumento significativo das complicações observadas nestes doentes³.

Entre estas complicações, a doença vascular do aloenxerto (DVA) e as neoplasias são as que têm maior impacto tem no prognóstico dos doentes transplantados, sendo uma das principais causas de mortalidade após o 3º ano pós-transplante, e estando presente em pelo menos metade dos doentes aos 10 anos após TC⁴.

O surgimento de neoplasias é também um dos principais contribuintes para a mortalidade tardia, sendo responsável pelo maior número mortes a partir dos 3 anos após o transplante cardíaco (cerca de 20% das mortes)².

A insuficiência renal é uma importante causa de morbilidade após o transplante, estando na maioria das vezes associada à nefrotoxicidade dos inibidores da calcineurina, utilizados na manutenção da imunossupressão dos doentes transplantados⁵. A incidência cumulativa da disfunção renal é de 65,4% dos doentes aos 10 anos pós-transplante².

A hipertensão arterial (HTA) é uma complicação muito prevalente entre os doentes transplantados, presente em até 95% dos doentes aos 5 anos pós-TC⁶. Outra complicação frequente do TC é a *diabetes mellitus* (DM), que apresenta uma incidência cumulativa que pode chegar aos 32% aos 5 anos⁷. A dislipidemia é também bastante incidente, surgindo em 88% dos doentes aos 5 anos². Estas

complicações são importantes fatores de risco para o desenvolvimento da DVA, pelo que a sua vigilância e controlo são essenciais no seguimento dos doentes transplantados⁸.

Com este trabalho, pretendeu-se avaliar a prevalência das complicações tardias, como causas de morbilidade e mortalidade dos doentes transplantados, bem como a sobrevivência esperada nestes doentes.

MATERIAL E MÉTODOS

Foram estudados os doentes submetidos a TC no nosso Centro Hospitalar, desde fevereiro de 1987 até dezembro de 2011, sendo o período de seguimento médio de 6 anos.

Os dados foram recolhidos, no ano de 2012, através da consulta dos processos dos doentes, que incluem os registos clínicos do período perioperatório, as consultas de seguimento pós-transplante e os resultados dos exames laboratoriais e de outros meios auxiliares de diagnóstico, nomeadamente o ECG, ecocardiograma transtorácico, biópsia endomiocárdica, cateterismo cardíaco, cintigrafia de perfusão miocárdica e densitometria óssea.

A análise estatística foi realizada através da utilização do *software* estatístico SPSS® versão 20.0 (SPSS Inc., Chicago, Illinois, EUA). As variáveis contínuas foram apresentadas como média \pm desvio-padrão e as variáveis categóricas foram expressas em frequências e em percentagens. A sobrevivência foi determinada através do método de Kaplan-Meier e foram efectuadas comparações com o teste de *log-rank*. O nível de significância foi definido como $p < 0,05$.

Este estudo obteve a aprovação da Comissão de Ética para a Saúde do nosso centro hospitalar.

RESULTADOS

Características da população

Entre fevereiro de 1987 e dezembro de 2011, 78 doentes, 55 (70,5%) do sexo masculino, foram submetidos a TC neste Centro. A idade média de transplante foi de $43,4 \pm 14,8$ anos, variando entre os 9 e os 66 anos, 46,2% dos doentes tinham idade superior a 50 anos e sete doentes (9,0%)

Tabela 1 Características demográficas dos doentes

	N = 78
Idade (anos) + DP	43,4±14,8
0-17 anos	7 (9,0%)
18-34 anos	14 (17,9%)
35-49 anos	20 (25,6%)
50-64 anos	34 (43,6%)
≥65 anos	2 (2,6%)
Sexo	
Masculino	55 (70,5%)
Feminino	23 (29,5%)
IMC (kg/m²) + DP	
Fatores de Risco	
Diabetes	8 (10,3%)
Dislipidemia	25 (32,1%)
Hipertensão Arterial	21 (26,9%)
Insuficiência Renal	14 (17,9%)
Sem fatores de risco	25 (32,1%)
Desconhecido	9 (11,5%)
Grupo Sanguíneo	
A	38 (48,7%)
B	5 (6,4%)
AB	6 (7,7%)
O	22 (28,2%)

DP-desvio-padrão; IMC- índice massa corporal

estavam em idade pediátrica. Na Tabela 1 encontram-se descritos os principais dados demográficos desta população.

As principais etiologias da insuficiência cardíaca dos nossos doentes foram a miocardiopatia dilatada (MCD) idiopática, presente em 24 casos (30,8%) e a MCD isquémica também presente em 24 doentes (30,8%). As restantes etiologias encontram-se descritas na Tabela 2.

Tabela 2 Etiologia da Insuficiência Cardíaca

	N = 78
Isquémica	24 (30,8%)
Idiopática	24 (30,8%)
Valvular	9 (11,5%)
Familiar	8 (10,3%)
Hipertrófica	3 (3,8%)
Pós-infeciosa	3 (3,8%)
Arritmias	2 (2,6%)
Congénita	2 (2,6%)
Pós-parto	1 (1,3%)
Alcoólica	1 (1,3%)
Citopatia mitocondrial (S.MELAS)	1 (1,3%)

Como fatores de risco cardiovascular pré-transplante, registou-se dislipidemia em 25 doentes (32,1%), hipertensão arterial em 21 (26,9%), diabetes mellitus em oito (10,3%) e insuficiência renal em 14 doentes (17,9%).

Antes do transplante, a maioria dos doentes (59%) encontrava-se em classe funcional IV de NYHA. A fração de ejeção do ventrículo esquerdo era de 19,3 ± 9,1%. A pressão sistólica da artéria pulmonar era de 48,5 ± 13,5 mmHg e a resistência vascular pulmonar média era de 3,4 ± 1,7 unidades Wood. (Tabela 3). Cerca de 82% dos doentes estavam medicados com diuréticos, 62,8% com IECA,

Tabela 3 Características clínicas pré-transplante

	N = 78
Classe de NYHA	
III	28 (35,9%)
IV	46 (59,0%)
Fração de Ejeção do VE (%)	19,3±9,1
RVP (Unidades Wood)	3,4±1,7
PSAP (mmHg)	48,5±13,5
Grau de Urgência	
Urgente	51 (65,4%)
Emergente	14 (17,9%)
Eletivo	13 (16,7%)
Via de admissão	
Ambulatório	13 (16,7%)
Internamento	12 (15,4%)
UCI Cardiologia	20 (25,6%)
UCI Polivalente	10 (12,8%)

NYHA- New York Heart Association; VE- ventrículo esquerdo; RVP- resistência vascular pulmonar; PSAP- pressão sistólica artéria pulmonar

42,3% com bloqueadores-β e 52,6% com espironolactona. (Tabela 4).

A maioria dos transplantes (65,4%) realizados no nosso centro hospitalar foi de carácter urgente, estando muitos doentes em estado crítico. Trinta e sete doentes (47,4%) encontravam-se sob suporte inotrópico, 11 (14,1%) sob ventilação mecânica, 10 (12,8%) doentes com suporte

Tabela 4 Terapêutica pré-transplante

	N = 78
Terapêutica Farmacológica	
Diurético	64 (82,1%)
IECA	49 (62,8%)
Bloqueadores-β	33 (42,3%)
Espironolactona	41 (52,6%)
Digitálico	35 (44,9%)
Amiodarona	11 (14,1%)
ARA- II	5 (6,4%)
Nitrato	6 (7,7%)
Dispositivos implantados	
CDI	11 (14,1%)
RCT-D	2 (2,6%)
Cirurgias prévias	
Revascularização Miocárdica	6 (7,7%)
Substituição valvular	10 (12,8%)
Ventilação Mecânica	11 (14,1%)
Medidas de suporte circulatório	
Inotrópicos	37 (47,4%)
Balão Intra-aórtico	10 (12,8%)
ECMO	4 (5,1%)
LVAD	2 (2,6%)

IECA-inibidor da enzima conversora da angiotensina; ARA-antagonista dos recetores da angiotensina; CDI- cardiodesfibrilhador implantado; RCT-D- dispositivo de resincronização cardíaca (pacemaker); ECMO- oxigenação por membrana extracorpórea; LVAD- assistência ventricular esquerda

com balão intra-aórtico, quatro (5,1%) doentes sob ECMO (Extra Corporeal Membrane Oxygenation) e em dois doentes (2,6%) houve necessidade de assistência ventricular esquerda (LVAD) como “ponte” para o transplante (Tabela 4).

A técnica operatória utilizada foi a técnica biauricular, excepto num caso em que foi utilizado a técnica bicava. O tempo de isquemia foi de $127,4 \pm 48$ minutos. O tempo de internamento pós-operatório foi de $35,4 \pm 29,6$ dias (mediana: 27 dias).

Um ano após o transplante, a maioria dos doentes (57,7%) encontrava-se em classe I de NYHA, estando os restantes doentes em classe II (17,9%) e em classe III (5,1%) da NYHA.

O esquema de imunossupressão era, à data da última consulta: ciclosporina + azatioprina em 50 doentes (64,1%); ciclosporina + micofenolato de mofetil em 2 doentes (2,6%); tacrolimus + azatioprina em dois doentes (2,6%); tacrolimus + micofenolato de mofetil em dois doentes (2,6%); e everolimus + azatioprina num doente (1,3%). Em 18 doentes (23,1%), a corticoterapia foi suspensa antes do 2º ano após o transplante. Contudo, 40 doentes (51,3%) encontravam-se medicados com corticosteróides na última consulta.

Complicações Tardias

Na Tabela 5 encontram-se descritas a prevalência das várias complicações tardias pós-transplante observadas nos doentes transplantados no nosso Centro.

Apesar do seu reconhecido impacto no prognóstico dos doentes transplantados, a doença vascular do aloenxerto (DVA) esteve presente em apenas 10 (12,8%) dos doentes transplantados no nosso centro, tendo sido, contudo, responsável por dois episódios de enfarte agudo do miocárdio e a causa de morte em outros quatro doentes.

A prevalência da hipertensão arterial nos nossos doentes foi de 54,6%. Dezassete doentes (21,8%) apresentaram diabetes mellitus. A dislipidemia foi diagnosticada em 37 doentes (47,4%), dos quais 26 apresentavam hipercolesterolemia e 27 tinham hipertrigliceridemia.

A insuficiência renal (definida por valores de creatinina sérica superiores a 1,2 mg/dl) surgiu em 37 doentes (47,4%), contudo, apenas quatro apresentaram valores de creatinina acima dos 2,5 mg/d e apenas um doente teve necessidade de hemodiálise.

Uma complicação importante em qualquer doente transplantado e sob terapêutica imunossupressora são as infeções, que foram detetadas em 23 (29,5%) dos doentes transplantados no nosso centro. (Tabela 5).

Nove doentes (11,5%) apresentaram doença neoplásica, sendo os tumores cutâneos os mais comuns, presentes em quatro doentes (5,1%) (Tabela 5).

A complicação que surgiu com maior frequência foi a rejeição, presente em 55 doentes (70,5%), 30 dos quais (38,5%) tiveram pelo menos um episódio de rejeição no 1º ano (de grau > 2R) após o transplante. Em oito destes doentes (10,3%), foi necessário o tratamento com corticosteróides endovenosos (Tabela 5).

Em 10 doentes (12,8%), observou-se o

Tabela 5 Complicações tardias pós-transplante

	N = 78
Doença Vascular do Aloenxerto	10 (12,8%)
Hipertensão Arterial	44 (56,4%)
Diabetes Mellitus	17 (21,8%)
Dislipidemia	37 (47,4%)
Hipercolesterolemia	26 (33,3%)
Hipertrigliceridemia	27 (34,6%)
Insuficiência Renal	37 (47,4%)
Creatinina $\geq 2,5$ mg/dL	4 (5,1%)
Hemodiálise	1 (1,3%)
Infeção	23 (29,5%)
Pulmonar	17 (21,8%)
Pele	1 (1,3%)
Urinária	3 (3,8%)
Outra	2 (2,6%)
Rejeição $\geq 2R$	55 (70,5%)
no 1º ano	30 (38,5%)
doentes com >1 episódio	20 (25,6%)
Grau 2R	46 (58,9%)
Grau 3R	7 (9%)
uso de CCT EV	8 (10,3%)
Neoplasias	9 (11,5%)
Pele	4 (5,1%)
Hematológica	1 (1,3%)
Outra	4 (5,1%)
Taquiarritmias auriculares	10 (12,8%)
Alterações neurológicas	5 (6,4%)
Epilepsia	3 (3,8%)
Tremor	1 (1,3%)
Neuropatia	1 (1,3%)
Osteopenia	8 (10,3%)
Hiperplasia Gengival	3 (3,8%)

CCT EV-corticosteróides endovenosos

desenvolvimento de taquiarritmias auriculares, sendo predominante o flutter auricular.

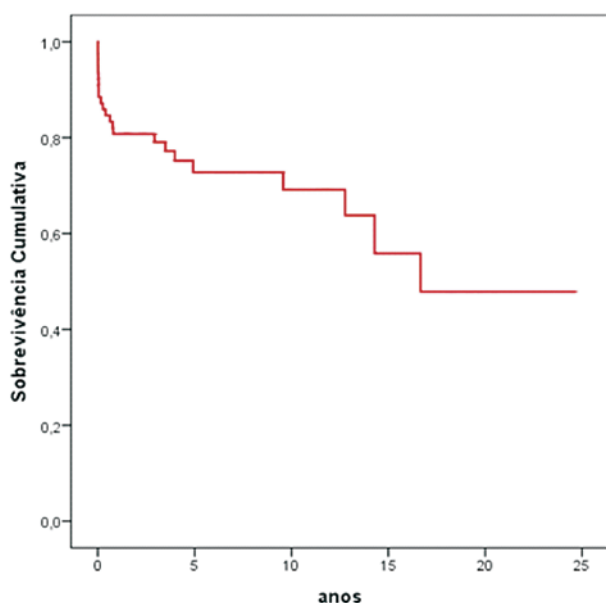
Em relação às complicações neurológicas, três doentes (3,8%) apresentaram epilepsia, um doente (1,3%) apresentou queixas de tremor incapacitante e noutro (1,3%) foi documentada neuropatia periférica.

Após a realização de densitometria óssea, observou-se evidência de osteopenia em oito doentes (10,3%). A hiperplasia gengival, um efeito adverso conhecido da ciclosporina 5, surgiu em três doentes (3,8%).

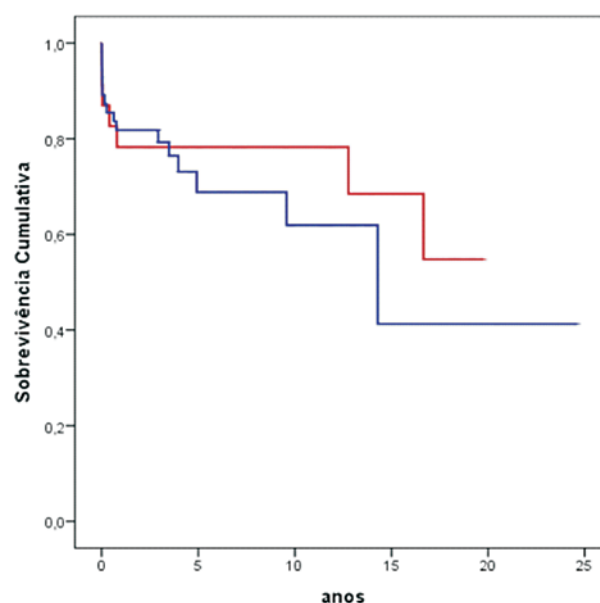
Trinta e dois doentes (41%) apresentaram insuficiência tricúspide no coração enxertado, sendo de grau ligeiro na maioria dos casos (62,5%). Em dois casos houve necessidade de plastia da válvula tricúspide por insuficiência tricúspide importante, associada rutura de corda tendinosa do folheto septal (pós biopsia endomiocárdica). Já a insuficiência da válvula mitral esteve presente em 22 doentes (28,2%), 18 dos quais apresentaram uma insuficiência de grau ligeiro (81,8% dos casos).

Sobrevivência e Mortalidade

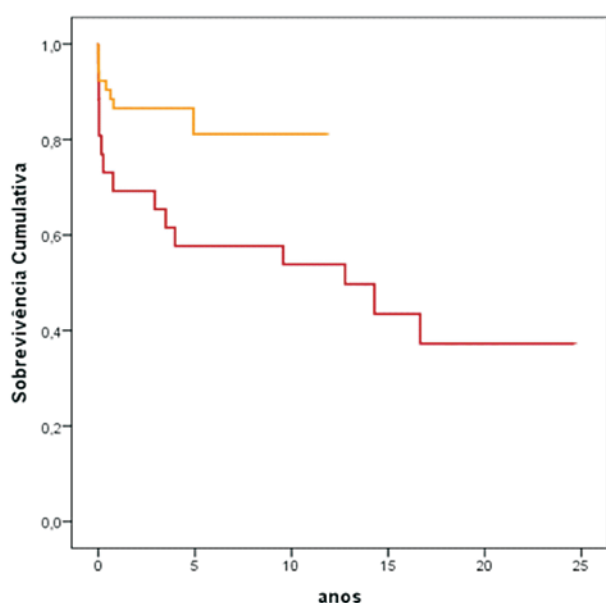
A taxa de sobrevivência global foi de 81% ao


Figura 1

Curva de sobrevivência (Kaplan-Meier) após transplantação cardíaca.


Figura 2

Curva de sobrevivência (Kaplan-Meier) comparativa por sexo. (feminino-vermelho; masculino-azul) ($p=0,55$).


Figura 3

Curva de sobrevivência (Kaplan-Meier) comparativa por período de transplante. ([1987-2000]-vermelho; [2001-2011]-amarelo) ($p=0,02$).

primeiro ano pós-transplante, 73% ao quinto ano e 69% ao décimo ano (Fig. 1). Em média, os doentes transplantados no nosso centro sobrevivem cerca de 15,6 anos (IC a 95%: [12,6-18,7]). A sobrevivência aos 10 anos foi de 62% nos homens e de 78% nas mulheres ($p=NS$; Fig. 2). Observou-se uma melhoria da taxa de sobrevivência dos doentes transplantados entre 2001 e 2011 (86% ao 1º ano e 81% aos 10 anos) relativamente aos doentes transplantados entre 1987 e 2000 (69% ao 1º ano e 54% aos 10 anos) ($p=0,02$; Fig. 3).

No total, 23 doentes (29,5%) faleceram. Nove doentes (11,5%) faleceram nos primeiros trinta dias após o transplante, por falência do enxerto em três casos, rejeição em dois casos, disfunção ventricular direita em dois casos, morte súbita em um caso e problema técnico noutro caso. As causas de mortalidade tardia (após o primeiro mês) foram: doença vascular do aloenxerto em quatro casos; infeção em três casos; rejeição, morte súbita, falência hemodinâmica, arritmia, neoplasia, acidente vascular cerebral isquémico, problema técnico e deslocação de sonda *pacemaker* num caso cada.

DISCUSSÃO

O programa de transplantação cardíaca português começou em 1986. Após alguma estagnação na década de 1990, com apenas 1,2 transplantes por milhão de habitantes realizados em 1999, um número muito inferior à média europeia da altura⁹, este programa recuperou nos últimos anos (Fig. 4). Segundo a *Autoridade para os Serviços de Sangue e da Transplantação*, em 2011 realizaram-se no nosso país 4,4 transplantes cardíacos por milhão de habitantes, um número superior à média europeia, que ronda 3,6 transplantes por milhão de habitantes (dados de 2010). Entre 1986 e 2011, foram realizados em Portugal um total de 604 transplantes cardíacos¹⁰.

O nosso Centro de Transplantação Cardíaca é um dos quatro centros de transplante cardíaco existentes no nosso país. No total, desde 1987 até 2011, realizaram-se 78 transplantes cardíacos. Na consulta de seguimento pós-transplante são vigiados os doentes transplantados no próprio centro, bem como outros doentes transplantados noutros centros de transplantação nacionais e internacionais. Neste trabalho foram apenas avaliados os doentes transplantados no nosso centro hospitalar.

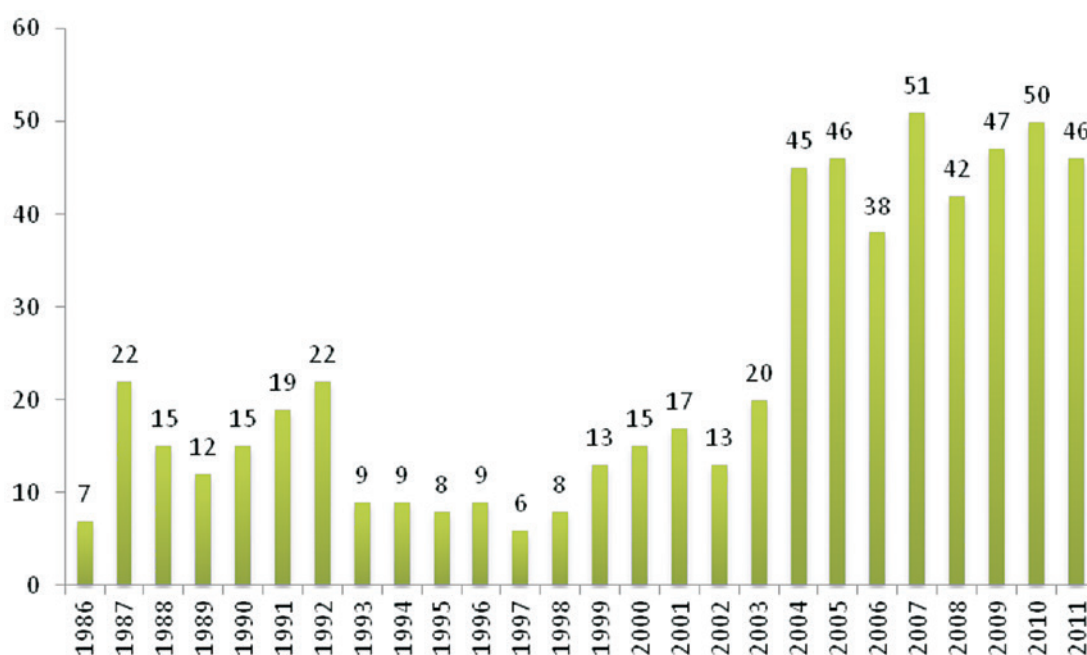


Figura 4

Transplantação Cardíaca em Portugal. 604 doentes foram transplantados desde 1968 até 2011. (dados retirados do Relatório Preliminar de 2011 – Colheita e Transplantação da Autoridade para os Serviços de Sangue e da Transplantação).

Num estudo prévio realizado, foram avaliados os doentes transplantados entre 1987 e 2002 ($n=32$ doentes), tendo-se observado, na altura, uma sobrevivência de 68% ao primeiro ano e de 59% aos 10 anos. A prevalência observada das principais complicações tardias foi: vasculopatia do aloenxerto em 19% dos doentes, neoplasias em apenas 2 doentes ($<1\%$), disfunção renal em 16%, hipertensão arterial em 44%, diabetes em 6% e dislipidemia em 19% dos doentes¹¹. No presente estudo, analisando-se os doentes transplantados entre 1987 e 2011, observaram-se prevalências superiores das principais complicações tardias pós-transplante, o que se deve provavelmente ao maior tempo de seguimento e ao envelhecimento da população. Em contrapartida, os nossos dados de sobrevivência são melhores aos observados no estudo anterior, principalmente a taxa de sobrevivência ao 1º ano (81% vs. 68%), o que reflete uma melhoria na abordagem e tratamento das complicações perioperatórias.

Comparadas com os registos internacionais da *International Society for Heart and Lung Transplantation* (ISHLT), observamos que as características demográficas dos nossos doentes são praticamente sobreponíveis². Nestes registos, o TC predominou na faixa etária dos 50-59 anos (cerca de 28%), embora cerca de 24% estivessem na faixa etária dos 60-69 anos. No nosso centro, o TC foi também mais frequente entre os 50-59 anos (39%). Contudo, a idade média de transplante no nosso centro (43 anos) foi inferior à idade média internacional (54 anos). Quer no nosso centro quer nos registos da ISHLT², os homens são mais frequentemente transplantados do que as mulheres.

As principais indicações para o transplante cardíaco no nosso centro foram a etiologia isquémica e a idiopática, apresentando uma prevalência semelhante (cerca de 31%).

Nos dados da ISHLT (1/1982-6/2011), estas duas etiologias apresentam também prevalências aproximadas (44% para a etiologia isquémica e 48% para a etiologia idiopática). Contudo, o que se tem verificado é que nos últimos 5 anos (2006-2011), a miocardiopatia dilatada idiopática tem sido a etiologia mais frequente nos doentes submetidos a transplante (54% vs. 37% para a etiologia isquémica)². A mesma tendência não se verifica nos doentes transplantados no nosso centro.

Relativamente às complicações tardias, a doença vascular do aloenxerto (DVA) está intimamente ligada à mortalidade pós-transplante, sendo a terceira causa de mortalidade aos 10 anos após TC (13% das causas de morte)². A doença vascular do enxerto ou rejeição crónica caracteriza-se por um crescimento da camada íntima com oclusão gradual do lúmen, que afecta tanto os vasos epicárdicos como os vasos intramurais e inclusive as veias. Parece ser um processo de lesão vascular induzido por diversos factores, de que se salientam: resposta imune, dano de isquemia-reperusão, infecções víricas, medicação imunossupressora, os factores de risco cardiovascular clássicos ou relacionada com níveis elevados de marcadores inflamatórios. A ultrassonografia coronária intravascular permite o diagnóstico precoce. No nosso centro, a DVA foi responsável por 17% das causas de morte, sendo a principal causa de mortalidade tardia. Contudo, a sua prevalência nos nossos doentes (cerca de 13%) é inferior aos números da ISHLT que apontam para cerca de 30% dos doentes aos 5 anos e cerca de 50% aos 10 anos após TC². Em termos de rastreio da DVA, as guidelines da ISHLT recomendam como método de eleição a angiografia coronária por cateterismo realizada de forma anual ou bianual (classe I)¹². Contudo, a cintigrafia de perfusão miocárdica (classe IIa)¹², por se tratar de um teste não-invasivo, tem sido o

método de rastreio mais frequentemente utilizado no nosso centro, particularmente nos doentes com insuficiência renal crónica. Além disso, dados de um estudo prospetivo onde se avaliaram 110 doentes, permitiram concluir que uma cintigrafia de perfusão do miocárdio normal estaria associada a um baixo risco de eventos cardiovasculares, o que nos leva a considerar o papel deste exame no diagnóstico da DVA como método não-invasivo, diminuindo assim as necessidades de realização de angiografia coronária¹³.

De acordo com os registos da ISHLT, a hipertensão arterial é uma das complicações tardias mais prevalentes nos doentes transplantados, estando presente em 88% dos doentes aos 5 anos². Embora, também seja uma das complicações mais frequentes nos doentes transplantados no nosso centro, a sua prevalência foi inferior aos dados internacionais, rondando os 56%. Também, a frequência da diabetes mellitus é inferior nos nossos doentes (22%) quando comparada aos dados da ISHLT (41% aos 5 anos após TC)². O mesmo acontece com a dislipidemia, presente em 47% dos nossos doentes e em cerca de 90% dos doentes registados na base de dados da ISHLT². Este fato pode atribuído ao uso de terapêutica precoce com estatinas no nosso centro, logo após a alta hospitalar. Estas diferenças na nossa população podem ser também justificadas pelo tamanho reduzido da nossa amostra, pela menor incidência de fatores de risco cardiovasculares pré-transplante e pela menor percentagem de doentes com miocardiopatia de etiologia isquémica.

A prevalência da insuficiência renal no nosso centro (cerca de 47%) é muito semelhante à prevalência registada nos dados internacionais (49% aos 5 anos). No entanto, nos registos da ISHLT, há mais doentes com um nível de creatinina sérica superior a 2,5mg/dL (14% vs. 5% aos 5 anos). Contudo, as necessidades de técnicas de substituição da função renal foram semelhantes nas duas populações (~1%)².

As neoplasias são, segundo a ISHLT, a principal causa de morte aos 5 e aos 10 anos nos doentes submetidos a transplante cardíaco, sendo uma complicação presente em 14% dos doentes aos 5 anos². A sua prevalência nos nossos doentes é semelhante (cerca de 12%), tendo contudo sido responsável apenas por uma morte. Nos registos internacionais, 67% das neoplasias diagnosticadas aos 5 anos são neoplasias cutâneas, 29% são neoplasias sólidas não-cutâneas e 8% são linfomas². No nosso centro, a percentagem de neoplasias cutâneas foi semelhante à percentagem das restantes neoplasias sólidas (cerca de 44%), tendo-se feito o diagnóstico de neoplasia hematológica em apenas um caso.

A sobrevivência mediana dos 96273 doentes inscritos na base de dados da ISHLT que sobreviveram ao 1º ano após TC é de 10 anos, sendo que estes doentes têm uma sobrevida esperada de 63% aos 10 anos². No nosso centro de transplantação, a sobrevivência foi superior ao registo internacional (mediana de 16 anos), sendo que a taxa de sobrevivência aos 10 anos foi de 69%. Nos doentes transplantados entre 2001 e 2011, a taxa de sobrevivência aos 10 anos (81%) foi estatisticamente superior aos doentes transplantados no nosso centro até 2000 (54%) (p=0,02). Esta melhoria na sobrevivência global é também observada nos

registos da ISHLT e está relacionada com a diminuição da mortalidade no 1º ano após transplante².

Um ponto fundamental na transplantação é a terapêutica imunossupressora. Esta tem como objetivo a prevenção ou o tratamento da rejeição, devendo esta ser equilibrada com o risco de infeções e neoplasias¹. Praticamente todas as complicações tardias que surgem nos doentes transplantados têm na sua patogenia algum papel atribuído à terapêutica imunossupressora de manutenção. Os corticosteróides estão associados a intolerância à glicose, dislipidemia, hipertensão arterial, osteoporose e infeção. Por esses motivos, as recomendações internacionais recomendam a suspensão da corticoterapia 3 a 6 meses após o TC em doentes com baixo risco de rejeição¹². No nosso centro, apenas 23% dos doentes suspenderam a terapêutica com corticosteróides antes dos 2 anos após TC. Aos inibidores da calcineurina, além de contribuir para o aparecimento de fatores de risco cardiovascular, encontra-se também associado a nefrotoxicidade, havendo algumas diferenças entre a ciclosporina e o tacrolimus. A primeira está associada ao maior risco de hipertensão e dislipidemia e o tacrolimus está associado ao maior risco de diabetes mellitus¹. Relativamente aos agentes antiproliferativos, o micofenolato de mofetil (MMF) (em comparação com a azatioprina) está associado a menores taxas de rejeição e permite utilizar menores doses de inibidores da calcineurina, com consequente melhoria da função renal¹². Além disso, está demonstrado que o MMF diminui a progressão do espessamento da íntima arterial, logo no 1º ano após transplante¹⁴. Nos dados da ISHLT, observa-se o uso preferencial do MMF (75% aos 5 anos) em relação à azatioprina (<10%)². No nosso centro, ainda continuamos a utilizar preferencialmente a azatioprina, sendo o esquema de imunossupressão mais utilizado a combinação da ciclosporina com a azatioprina. Já nos registos internacionais, o regime mais utilizado é o tacrolimus + MMF². Contudo, esta escolha de imunossupressão no nosso centro não se refletiu numa maior incidência de complicações tardias após o transplante. Outro grupo de imunossupressores que ganharam um lugar na transplantação cardíaca são os inibidores do mTOR – sirolimus¹⁵ e everolimus¹⁶, principalmente pelo seu papel preventivo na doença vascular do aloenxerto. Cerca de 20% dos doentes registados na base de dados da ISHLT estão medicados com um inibidor do mTOR aos 5 anos após transplante². No nosso centro, à data deste estudo, apenas um doente estava medicado com everolimus.

CONCLUSÃO

Apesar das complicações inerentes à transplantação cardíaca, esta continua a ser a melhor alternativa de tratamento para os doentes com insuficiência cardíaca avançada, na perspetiva de prolongar e melhorar a qualidade de vida destes doentes.

O nosso centro de transplantação cardíaca apresentou uma taxa de sobrevivência e uma prevalência de complicações tardias muito semelhante às observadas nos registos internacionais.

BIBLIOGRAFIA

1. Hunt SA, Haddad F. The changing face of heart transplantation. *J Am Coll Cardiol.* 2008;52(8):587-98.
2. Stehlik J, Edwards LB, Kucheryavaya AY, Benden C, Christie JD, Dipchand AI, Dobbels F, Kirk R, Rahmel AO, Hertz MI. The registry of the international society for heart and lung transplantation: 29th official adult heart transplant report-2012. *J Heart Lung Transplant.* 2012;31(10):1052-64.
3. Lindenfeld J, Page RL, 2nd, Zolty R, Shakar SF, Levi M, Lowes B, Wolfel EE, Miller GG. Drug therapy in the heart transplant recipient: Part III: common medical problems. *Circulation.* 2005;111(1):113-7.
4. Braga JR, Santos IS, McDonald M, Shah PS, Ross HJ. Factors associated with the development of cardiac allograft vasculopathy--a systematic review of observational studies. *Clin Transplant.* 2012;26(2):E111-24.
5. Murphy L, Pinney SP. Clinical outcomes following heart transplantation. *Mt Sinai J Med.* 2012;79(3):317-29.
6. Sanchez-Lazaro IJ, Martinez-Dolz L, Almenar-Bonet L, Moro-Lopez JA, Agüero J, Ortiz-Martinez V, Izquierdo MT, Salvador A. Predictor factors for the development of arterial hypertension following heart transplantation. *Clin Transplant.* 2008;22(6):760-4.
7. Marchetti P. New-onset diabetes after transplantation. *J Heart Lung Transplant.* 2004;23(5 Suppl):S194-201.
8. Costanzo MR, Dipchand A, Starling R, Anderson A, Chan M, Desai S, Fedson S, Fisher P, Gonzales-Stawinski G, Martinelli L, McGiffin D, Smith J, Taylor D, Meiser B, Webber S, Baran D, Carboni M, Dengler T, Feldman D, Frigerio M, Kfoury A, Kim D, Kobashigawa J, Shullo M, Stehlik J, Teuteberg J, Uber P, Zuckermann A, Hunt S, Burch M, Bhat G, Canter C, Chinnock R, Crespo-Leiro M, Delgado R, Dobbels F, Grady K, Kao W, Lamour J, Parry G, Patel J, Pini D, Towbin J, Wolfel G, Delgado D, Eisen H, Goldberg L, Hosenpud J, Johnson M, Keogh A, Lewis C, O'Connell J, Rogers J, Ross H, Russell S, Vanhaecke J. The International Society of Heart and Lung Transplantation Guidelines for the care of heart transplant recipients. *J Heart Lung Transplant.* 2010;29(8):914-56.
9. Cardoso JS, Fonseca C, Rebocho MJ, Reis RP, de Matos AN, Correia JM. Transplantação cardíaca em Portugal: realidades e expectativas. *Rev Port Cardiol.* 2002;21(10):1077-97.
10. Colheita e Transplantação – Dados preliminares 2011. Autoridade para os Serviços de Sangue e da Transplantação. 2011. Disponível em: <http://www.asst.min-saude.pt/SiteCollectionDocuments/ColheitaTransplantação2011.pdf>
11. Amorim S, Cardoso S, Moura B, Campelo M, Pinheiro Torres J, Monteiro V, Bastos P, Goncalves FR, Abreu-Lima C. Transplantação cardíaca: a experiência de um centro hospitalar. *Rev Port Cardiol.* 2004;23(6):821-31.
12. Costanzo MR, Dipchand A, Starling R, Anderson A, Chan M, Desai S, Fedson S, Fisher P, Gonzales-Stawinski G, Martinelli L, McGiffin D, Smith J, Taylor D, Meiser B, Webber S, Baran D, Carboni M, Dengler T, Feldman D, Frigerio M, Kfoury A, Kim D, Kobashigawa J, Shullo M, Stehlik J, Teuteberg J, Uber P, Zuckermann A, Hunt S, Burch M, Bhat G, Canter C, Chinnock R, Crespo-Leiro M, Delgado R, Dobbels F, Grady K, Kao W, Lamour J, Parry G, Patel J, Pini D, Towbin J, Wolfel G, Delgado D, Eisen H, Goldberg L, Hosenpud J, Johnson M, Keogh A, Lewis C, O'Connell J, Rogers J, Ross H, Russell S, Vanhaecke J. The International Society of Heart and Lung Transplantation Guidelines for the care of heart transplant recipients. *J Heart Lung Transplant.* 2010;29(8):914-56.
13. Manrique A, Bernard M, Hitzel A, Bubenheim M, Tron C, Agostini D, Cribier A, Vera P, Bessou JP, Redonnet M. Diagnostic and prognostic value of myocardial perfusion gated SPECT in orthotopic heart transplant recipients. *J Nucl Cardiol.* 2010;17(2):197-206.
14. Kobashigawa JA, Tobis JM, Mentzer RM, Valentine HA, Bourge RC, Mehra MR, Smart FW, Miller LW, Tanaka K, Li H, Gjertson DW, Gordon RD. Mycophenolate mofetil reduces intimal thickness by intravascular ultrasound after heart transplant: reanalysis of the multicenter trial. *Am J Transplant.* 2006;6(5Pt1):993-7.
15. Keogh A, Richardson M, Ruygrok P, Spratt P, Galbraith A, O'Driscoll G, Macdonald P, Esmore D, Muller D, Faddy S. Sirolimus in de novo heart transplant recipients reduces acute rejection and prevents coronary artery disease at 2 years: a randomized clinical trial. *Circulation.* 2004;110(17):2694-700.
16. Eisen HJ, Tuzcu EM, Dorent R, Kobashigawa J, Mancini D, Valentine-von Kaeppler HA, Starling RC, Sorensen K, Hummel M, Lind JM, Abeywickrama KH, Bernhardt P. Everolimus for the prevention of allograft rejection and vasculopathy in cardiac-transplant recipients. *New Engl J Med.* 2003;349(9):847-58.

AValiação DA QUALIDADE DE VIDA DOS DOENTES E PAIS APÓS TRATAMENTO DO PECTUS EXCAVATUM COM A TÉCNICA DE NUSS

Tony R. Soares, Tiago Henriques-Coelho, João Vilaça, Ana Raquel Silva, José Luís Carvalho, Jorge Correia-Pinto

Instituto de Investigação em Ciências da Vida e da Saúde (ICVS), Escola de Ciências da Saúde da Universidade do Minho e Laboratório Associado 3Bs da ICVS e Serviços de Cirurgia Pediátrica dos Hospitais de Braga e de S. João, Porto

Resumo

O *Pectus Excavatum* é a deformação congénita mais comum do tórax. Apesar do *Pectus Excavatum* poder estar associado a problemas de foro cardíaco ou pulmonar, a principal indicação para a correcção cirúrgica desta anomalia congénita é a insatisfação com a imagem corporal. A técnica de Nuss é um procedimento minimamente invasivo que permite a colocação de uma barra protésica convexa intratorácica, previamente dobrada, que desloca o esterno anteriormente após a sua colocação.

O objectivo deste trabalho foi avaliar o grau de satisfação dos pacientes e pais após a aplicação da técnica de Nuss, utilizando o *Pectus Excavatum Evaluation Questionnaire*.

Todos os parâmetros de carácter psicossocial - auto-imagem, dificuldades em mostrar o tórax, frustração, tristeza, isolamento e ridicularização social - verificaram melhorias estatisticamente significativas após a correcção cirúrgica do *Pectus Excavatum*, sob a perspectiva dos pacientes e seus pais. No entanto, não se verificou uma melhoria notória e consensual em relação à capacidade física global dos pacientes. Tal compreende-se, uma vez que à partida a deformidade também não é responsável por significativas limitações à prática de exercício físico.

A correcção cirúrgica actual do *Pectus Excavatum* pela técnica de Nuss permite a obtenção de bons resultados estéticos, com a resolução dos principais problemas relacionados com a imagem corporal. Uma maior sensibilização dos profissionais de saúde para os problemas psicossociais e possivelmente físicos que podem estar envolvidos neste tipo de deformidades é importante, principalmente quando existe solução correctiva.

Summary

Quality of life evaluation of the patients and parents satisfaction after Nuss procedure in the management of Pectus Excavatum

Pectus Excavatum is the most common congenital deformity of the chest. Although *Pectus Excavatum* can be associated with heart or lung problems, the main indication for surgical correction of this congenital anomaly is the body image dissatisfaction. The Nuss technique is a minimally invasive procedure that allows the placement of an intrathoracic prosthetic convex

bar, previously bended, which mobilize the sternum anteriorly.

The aim of this study was to evaluate the degree of satisfaction of the patients and parents after the application of the Nuss technique using the Pectus Excavatum Evaluation Questionnaire.

All parameters of psychosocial character - self-image, difficulties in exposing the chest, frustration, sadness, social isolation and ridicule - found a statistically significant improvement after surgical correction of Pectus Excavatum from the perspective of patients and their parents. There was not a marked improvement and consensus regarding the overall physical performance of patients. Which is understandable, since, theoretically, the physical deformity is not responsible for significant limitations on exertion.

The current surgical correction of Pectus Excavatum by the Nuss technique allows obtaining aesthetic results of the chest with the resolution of the main problems with body image. Increase awareness of health issues for psychosocial and physical factors which might be involved in this kind of deformities is important, especially when there is a satisfactory solution.

INTRODUÇÃO

O *Pectus Excavatum* é a deformação congénita mais comum do tórax (90%), cuja incidência varia entre 1/400 e 1/1500 nascimentos¹ sendo esta mais comum no género masculino (5:1)^{1,2}. Esta deformidade parece resultar de uma anomalia no crescimento da grade costal e suas cartilagens³, afectando normalmente as últimas 4-5 costelas². Apesar do *Pectus Excavatum* poder estar associado a problemas de foro cardíaco ou pulmonar³, a principal indicação para a correcção cirúrgica desta anomalia congénita é a insatisfação com a imagem corporal, que pode estar severamente afectada nestes pacientes, comprometendo muitas vezes o seu quotidiano e acarretando problemas psicossociais importantes, como isolamento e depressão^{4,5}.

A técnica de Nuss é um procedimento minimamente invasivo desenvolvido pelo cirurgião pediátrico norte-americano Donald Nuss⁶. Esta técnica permite a colocação de uma barra protésica convexa intratorácica, previamente dobrada, que desloca o esterno anteriormente após o seu posicionamento⁶. Ao contrário da técnica clássica (técnica de Ravitch), as cicatrizes são de reduzidas dimensões e ficam posicionadas na região lateral da parede torácica e portanto, pouco visíveis. Este procedimento cirúrgico tem experimentado uma crescente aplicação nos diferentes centros de referência internacionais, considerado já por muitos como a técnica de primeira linha^{7,8}.

Desde há cerca de 10 anos que o nosso grupo trata os doentes com *Pectus Excavatum* pela técnica de Nuss. A moldagem da prótese é realizada de forma automática por um sistema desenvolvido pelo grupo – o i3D Excavatum System (i3DES). Este sistema, baseado na informação da tomografia computadorizada do tórax do paciente, elabora uma imagem tridimensional que permite seleccionar o tamanho da prótese, definir a correcta configuração da barra e, finalmente, a dobragem automática e personalizada da mesma.

Uma vez que os doentes com *Pectus Excavatum* apresentam uma insatisfação com a sua imagem corporal, o objectivo deste trabalho foi avaliar o seu grau de satisfação e dos pais relativamente aos resultados da correcção cirúrgica do *Pectus Excavatum* no nosso centro. Como ferramenta de avaliação utilizámos o *Pectus Excavatum Evaluation Questionnaire* (PEEQ), previamente validado por outros grupos⁴.

MATERIAL E MÉTODOS

DOENTES

Entre 2007 e 2010, 41 doentes foram sujeitos à técnica de Nuss com aplicação de uma barra moldada automaticamente pelo i3DES no Serviço de Cirurgia Pediátrica do Hospital de São João, Porto. O questionário foi realizado em 2009 e 2010, tendo sido possível contactar telefonicamente 25 pacientes e 26 dos seus representantes legais. Oito dos questionados já haviam removido a barra protésica.

PEEQ – Pectus Excavatum Evaluation Questionnaire

O *Pectus Excavatum Evaluation Questionnaire* (PEEQ) é um questionário desenvolvido por Lawson e colaboradores⁴ com o objectivo de medir comparativamente a qualidade de vida física e psicossocial após a correcção cirúrgica do *Pectus Excavatum*⁴. O PEEQ foi traduzido para português de forma a permitir a sua aplicação na população portuguesa.

O PEEQ consiste em 25 perguntas, 12 dirigidas aos doentes e 13 aos seus representantes legais, geralmente os pais. Cada pergunta podia ser respondida segundo uma escala de 1 a 4 valores (sendo: 1 - muito contente; 2 - quase sempre contente; 3 - quase sempre infeliz; 4 - muito infeliz ou 1 - sempre; 2 - frequentemente; 3 - às vezes e 4 - nunca, dependendo das perguntas em questão) (Tabela 1).

Todas as questões foram direccionadas para dois tempos: antes e depois da cirurgia. O questionário foi aplicado após a correcção cirúrgica, sendo as perguntas referentes ao estado pré-cirúrgico realizadas de forma retrospectiva.

Trabalho estatístico

Todos os resultados obtidos neste estudo foram armazenados e trabalhados estatisticamente pelo software SPSS (versão 15.0, SPSS Inc., Chicago, IL, USA) com a realização do *Wilcoxon Signed Ranks Test*.

RESULTADOS

Dados Clínicos

Vinte e cinco doentes e 26 pais foram entrevistados, sendo 24 destes casos emparelhados entre si (ou seja, o doente e seu respectivo progenitor). Oito dos questionados

já haviam removido a barra protésica aquando da realização do questionário. As entrevistas foram realizadas, em média, dois anos após a cirurgia. A idade média dos doentes foi de 17 anos e a razão entre o género masculino e o feminino foi de 7:1.

PEEQ – Pectus Excavatum Evaluation Questionnaire

Os resultados obtidos com a implementação do PEEQ encontram-se sumariados na Tabela 1. Todos os parâmetros de carácter psicossocial, tal como a auto-imagem, dificuldades em mostrar o tórax, frustração, tristeza, isolamento e ridicularização social verificaram melhorias estatisticamente significativas após a correcção cirúrgica do *Pectus Excavatum*, sob a perspectiva dos pacientes e seus pais.

Não se verificaram melhorias significativas na tolerância ao exercício físico, dificuldade respiratória e fadiga na perspectiva dos pacientes. Os pais também não reportaram alterações positivas na tolerância ao exercício físico, dor torácica e aumento de peso. Foi, contudo, observada uma melhoria significativa, ainda que pequena, na dificuldade respiratória e na sensação de fadiga, na perspectiva dos pais.

Os pais também manifestaram que após a correcção cirúrgica do *Pectus Excavatum* as suas preocupações relativamente aos filhos diminuiriam consideravelmente.

DISCUSSÃO

A técnica de Nuss é actualmente a técnica cirúrgica de eleição para a correcção do *Pectus Excavatum* em vários centros^{7,8}. Tal como referido anteriormente, esta anomalia não está frequentemente associada com problemas de foro pulmonar ou cardíaco significativos, sendo a principal indicação para a sua correcção cirúrgica os efeitos a nível psicossocial que o *Pectus Excavatum* acarreta. A técnica de Ravitch foi o primeiro procedimento desenvolvido para correcção do *Pectus Excavatum*, em que se realiza uma exposição anterior do tórax, com uma extensa ressecção das cartilagens e osteotomia esternal⁹. Sendo o resultado estético uma das principais preocupações na correcção do *Pectus Excavatum*, a técnica clássica tem vindo a perder adeptos dado o seu carácter invasivo, principalmente quando existe uma opção minimamente invasiva, com menor tempo de internamento e que não afecta o crescimento e estabilidade do esqueleto torácico^{10,11}. Outra vantagem da técnica de Nuss em relação à técnica de Ravitch é o facto do síndrome de Jeune (síndrome caracterizado pela constrição do tórax) não parecer ocorrer como técnica minimamente invasiva¹¹.

Neste estudo apresentámos os resultados pós-operatórios em relação aos efeitos psicológicos, sociais e de

Tabela 1 Resultados obtidos com aplicação do *Pectus Excavatum Evaluation Questionnaire* nos pacientes e seus encarregados de educação pré e pós-cirurgicamente

Componente	Paciente (n=25)	Pontuação média pré-cirurgicamente	Pontuação média pós-cirurgicamente
Psicossocial	Aspecto em geral [†]	2.44	1.32*
	Aspecto sem camisola [†]	2.92	1.36*
	Continuar com o tórax como o tem [†]	3.16	1.48*
	Os meus colegas troçam por causa do tórax [‡]	3.76	4.00*
	Evito algumas situações [§]	2.72	3.83*
	Escondo tórax [§]	2.72	3.83*
	Incomoda-me o aspecto do tórax [§]	2.28	3.80*
	Sinto vergonha [§]	2.60	3.88*
Sinto-me mal comigo mesmo [§]	3.21	4.00*	
Física [§]	Tenho limitações na prática de exercício físico	3.40	3.81
	Tenho dificuldade respiratória	3.56	3.67
	Canso-me facilmente	3.12	3.48
Pais (n=26)			
Psicossocial [§]	Irritabilidade	2.85	3.83*
	Frustração	2.64	3.87*
	Triste / Deprimido	2.63	3.86*
	Inquieto	2.75	3.83*
	Isolado	3.20	3.96*
	Ridicularizado pelos colegas	3.41	3.95*
Física [§]	Limitação na prática de exercício físico	3.62	3.58
	Dor no peito	3.77	3.58
	Dificuldade respiratória	3.48	3.74*
	Cansaço fácil	3.40	3.83*
	Problemas em ganhar peso	3.29	3.36
Auto-consciência [§]	Relutante em usar fato de banho	2.23	3.96*
Preocupação do Encarregado de educação [§]	Com que frequência os pais sentem-se preocupados com os possíveis efeitos do <i>Pectus Excavatum</i> na vida do filho/filha?	1.85	3.20*

†Escala: 1 = muito contente; 2 = quase sempre contente; 3 = quase sempre infeliz; 4 = muito infeliz.

§Escala: 1 = sempre; 2 = frequentemente; 3 = às vezes; 4 = nunca.

*Melhora significativa de pré- para pós-cirurgia com $P < 0.05$ com o teste estatístico *Wilcoxon Signed Rank Test*.

auto-imagem da técnica de Nuss. Os nossos resultados estão de acordo com outros estudos^{4,12}.

Demonstrámos que os pais sugerem uma melhoria significativa na sensação de cansaço e falta de ar dos seus filhos, sintomas notoriamente desvalorizados pelos pacientes. Não se verificou, portanto, uma melhoria notória em relação à capacidade física global dos doentes, ao contrário de outros estudos que revelam uma significativa melhoria segundo a perspectiva dos pais e dos doentes^{4,12}. Uma das possíveis explicações para esta diferença poderá residir nos critérios de inclusão pré-estabelecidos nos diferentes estudos. Por exemplo, no estudo multicentro de Kelly e colaboradores¹², só incluíram pacientes com um índice de Haller $\geq 3,2$. Sabemos que quanto maior é o valor do índice de Haller¹³ - razão entre o diâmetro látero-lateral e pósterio-anterior do tórax - maior será a depressão do esterno relativamente ao diâmetro do tórax e, portanto, maior a compressão exercida sobre os pulmões e o coração. No nosso centro, no entanto, a indicação para cirurgia baseia-se nos efeitos psicossociais do doente e não exclusivamente em índices antropométricos, como o índice de Haller. O nosso protocolo de seriação para a correcção cirúrgica do *Pectus Excavatum* baseia-se em estudos que indicam que a simples presença desta anomalia, independentemente da sua severidade, tem implicações de auto-imagem e psicossociais significativas¹². Por outro lado, alguns estudos sugerem não haver associação entre medições objectivas do corpo e escalas psicossociais^{14,15}. Todas estas conclusões destacam a importância de se identificar o impacto psicológico e social que o *Pectus Excavatum* tem no doente antes de se decidir relativamente à sua orientação médica: ser ou não ser sujeito a correcção cirúrgica.

Uma das limitações deste estudo é a aplicação retrospectiva do questionário após a cirurgia correctiva. No entanto, consideramos de maior relevância tentar perceber a evolução que se verificou com esta correcção cirúrgica minimamente invasiva na população portuguesa, mesmo sem aplicação do questionário antes da cirurgia.

CONCLUSÃO

A correcção cirúrgica actual do *Pectus Excavatum* pela técnica de Nuss permite a obtenção de um resultado estético do tórax muito satisfatório, em simultâneo com a resolução completa dos principais problemas relacionados com a imagem corporal. É importante uma maior sensibilização para os problemas psicossociais e possivelmente físicos que podem estar envolvidos neste tipo de deformidade e da possibilidade da correcção do mesmo por meio de uma

técnica minimamente invasiva tornando a infância, a adolescência e até mesmo a vida adulta mais fáceis de encarar para estes doentes.

Significativo no diagnóstico do mixoma cardíaco, o qual é frequentemente realizado perante complicações clínicas potencialmente graves, como o caso clínico presente tão bem se permite exemplificar.

BIBLIOGRAFIA

1. Iida H. Surgical repair of pectus excavatum. *Gen Thorac Cardiovasc Surg.* 2010;58(2):55-61.
2. Fonkalsrud EW. Current management of pectus excavatum. *World J Surg.* 2003;27(5):502-508.
3. Hebra A. Minimally invasive repair of pectus excavatum. *Semin Thorac Cardiovasc Surg.* 2009;21(1):76-84.
4. Lawson ML, Cash TF, Akers R, Vasser E, Burke B, Tabangin M, et al. A pilot study of the impact of surgical repair on disease-specific quality of life among patients with pectus excavatum. *J Pediatr Surg.* 2003;38(6):916-918.
5. Einsiedel E, Clausner A. Funnel chest. Psychological and psychosomatic aspects in children, youngsters, and young adults. *J Cardiovasc Surg (Torino).* 1999;40(5):733-736.
6. Nuss D, Kelly RE, Jr., Croitoru DP, Katz ME. A 10-year review of a minimally invasive technique for the correction of pectus excavatum. *J Pediatr Surg.* 1998;33(4):545-552.
7. Ohno K, Nakamura T, Azuma T, Yamada H, Hayashi H, Masahata K. Modification of the Nuss procedure for pectus excavatum to prevent cardiac perforation. *J Pediatr Surg.* 2009;44(12):2426-2430.
8. Nasr A, Fecteau A, Wales PW. Comparison of the Nuss and the Ravitch procedure for pectus excavatum repair: a meta-analysis. *J Pediatr Surg.* 2010;45(5):880-886.
9. Ravitch MM. The Operative Treatment of Pectus Excavatum. *Ann Surg.* 1949;129(4):429-444. PMID: 1514034.
10. Protopapas AD, Athanasiou T. Peri-operative data on the Nuss procedure in children with pectus excavatum: independent survey of the first 20 years' data. *J Cardiothorac Surg.* 2008;3:40. PMID: 2474598.
11. Robicsek F, Hebra A. To Nuss or not to Nuss? Two opposing views. *Semin Thorac Cardiovasc Surg.* 2009;21(1):85-88.
12. Kelly RE, Jr., Cash TF, Shamberger RC, Mitchell KK, Mellins RB, Lawson ML, et al. Surgical repair of pectus excavatum markedly improves body image and perceived ability for physical activity: multicenter study. *Pediatrics.* 2008;122(6):1218-1222.
13. Haller JA, Jr., Kramer SS, Lietman SA. Use of CT scans in selection of patients for pectus excavatum surgery: a preliminary report. *J Pediatr Surg.* 1987;22(10):904-906.
14. Moss TP. The relationships between objective and subjective ratings of disfigurement severity, and psychological adjustment. *Body Image.* 2005;2(2):151-159.
15. Ong J, Clarke A, White P, Johnson M, Withey S, Butler PE. Does severity predict distress? The relationship between subjective and objective measures of appearance and psychological adjustment, during treatment for facial lipoatrophy. *Body Image.* 2007;4(3):239-248.

POTENCIAIS EVOCADOS MOTORES EM CIRURGIA DA AORTA TORACOABDOMINAL

Cátia Magro, David Nora, Miguel Marques, Ângela Garcia Alves

Serviços de Anestesiologia do Instituto Português de Oncologia de Lisboa e do Hospital de Santa Maria e Unidade de Cuidados Intensivos do Hospital de Vila Franca de Xira

Resumo

A patologia aórtica toracoabdominal (aneurisma ou disseção) tem tido uma incidência crescente nas últimas décadas. A cirurgia é o tratamento curativo, associando-se, porém, a uma elevada morbimortalidade perioperatória. A paraplegia é uma das mais severas complicações, cuja incidência tem diminuído significativamente com a implementação de estratégias de proteção medular. Nenhum método isolado ou combinação de métodos provou ser inteiramente eficaz na prevenção da paraplegia.

Constituem objectivos desta revisão, uma análise da evidência científica sobre o papel da neuromonitorização intraoperatória com potenciais evocados motores no prognóstico neurológico de doentes submetidos a cirurgia aórtica toracoabdominal.

Procedeu-se a uma pesquisa bibliográfica online (PubMed). As referências consideradas relevantes foram seleccionadas e revistas.

A neuromonitorização intraoperatória com potenciais evocados motores (PEM) permite a detecção atempada de eventos isquémicos espinhais e uma intervenção dirigida que impeça o desenvolvimento da lesão medular, reduzindo significativamente a incidência de paraplegia pós-operatória.

A monitorização com PEM pode sofrer várias interferências intraoperatórias, com eventual compromisso da sua interpretação. O bloqueio neuromuscular é o principal factor limitante de origem anestésica. É essencial atingir um equilíbrio entre as condições de monitorização e as necessidades anestésico-cirúrgicas, bem como avaliar o risco e o benefício da técnica para cada doente.

A neuromonitorização com PEM melhora o prognóstico neurológico, desde que integrada numa estratégia de actuação multidisciplinar, que envolva múltiplos mecanismos protectores e que se adequa à realidade hospitalar.

Summary

Motor evoked potentials in thoracoabdominal aortic surgery

Thoracoabdominal aortic disease (aneurysm or dissection) has increased in recent decades. Surgery is the curative treatment but is associated to high perioperative morbidity and mortality risks. Paraplegia is one of the most severe complications, whose incidence has decreased significantly with the implementation of spinal cord protection strategies. No single method or combination of methods has proven to be fully effective in preventing paraplegia.

This review is intended to analyse the scientific evidence available on the role of intraoperative monitoring with motor evoked potentials in the neurological outcome of patients undergoing thoracoabdominal aortic surgery.

An online search (PubMed) was conducted. Relevant references were selected and reviewed.

Intraoperative monitoring with motor evoked potentials (MEP) allows early detection of ischemic events and a targeted intervention to prevent the development of spinal cord injury, significantly reducing the incidence of postoperative paraplegia.

MEP monitoring may undergo several intraoperative interferences which may compromise their interpretation. Neuro-muscular blockade is the main limiting factor of anesthetic origin. It is essential to strike a balance between monitoring conditions and surgical and anesthetic needs as well as to evaluate the risks and benefits of the technique for each patient.

MEP monitoring improves neurological outcome when integrated in a multidisciplinary strategy which must include multiple protective mechanisms that should be tailored to each hospital reality.

INTRODUÇÃO

Ao longo das últimas décadas, a incidência de patologia da aorta toracoabdominal (aneurisma ou disseção) tem vindo a aumentar¹, em boa parte devido a uma maior acuidade diagnóstica², afectando até 16,3 por cada 100 000 indivíduos/ano^{1,2}. A história natural das doenças é sombria, com taxas de sobrevivência aos 5 anos de 54%³, não obstante terapêutica médica antihipertensora. O crescimento médio dos aneurismas da aorta torácica descendente pode atingir 0.3cm por ano⁴ e é mais elevado nas situações em que ocorre disseção arterial concomitante e em doentes com patologia genética do colagénio⁵. A dimensão do aneurisma relaciona-se com o risco de rotura, disseção e morte, sendo que nos aneurismas com diâmetro superior a 6 cm essa probabilidade aumenta 16% em cada ano³.

A cirurgia é o tratamento curativo, estando indicada nos doentes sintomáticos ou em casos de aneurismas de

diâmetro superior a 6 cm^{4,5} ou com crescimento superior a 1 cm por ano⁴ (na proximidade dos limites para intervenção cirúrgica). A cirurgia aberta convencional tem uma mortalidade perioperatória elevada, entre os 5% e 12%⁶, podendo ser maior quando realizada fora dos centros de referência⁵. A sobrevida aos 5 anos é de 72.5%⁴. A indicação cirúrgica deve ser ponderada, avaliando a relação entre o benefício que o procedimento pode trazer ao doente e o risco de mortalidade perioperatória, particularmente nos casos com comorbilidades importantes.

A paraplegia é uma das mais graves complicações da cirurgia aórtica toracoabdominal^{2,3,5-7}, acarretando um elevado risco de morbimortalidade^{2,5}. Os dados epidemiológicos mais recentes mostram uma incidência de défices neurológicos inferior a 20%^{2,5,8}, variável com a extensão do aneurisma e que tem vindo a diminuir ao longo dos anos, fruto de uma proteção medular mais eficaz. Nos centros de referência, mediante aplicação de protocolos de proteção

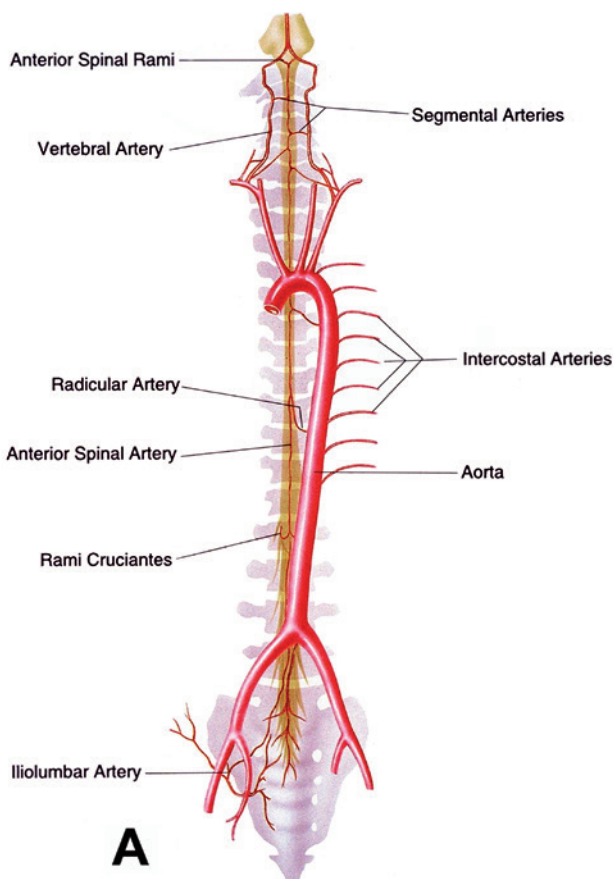


Figura 1

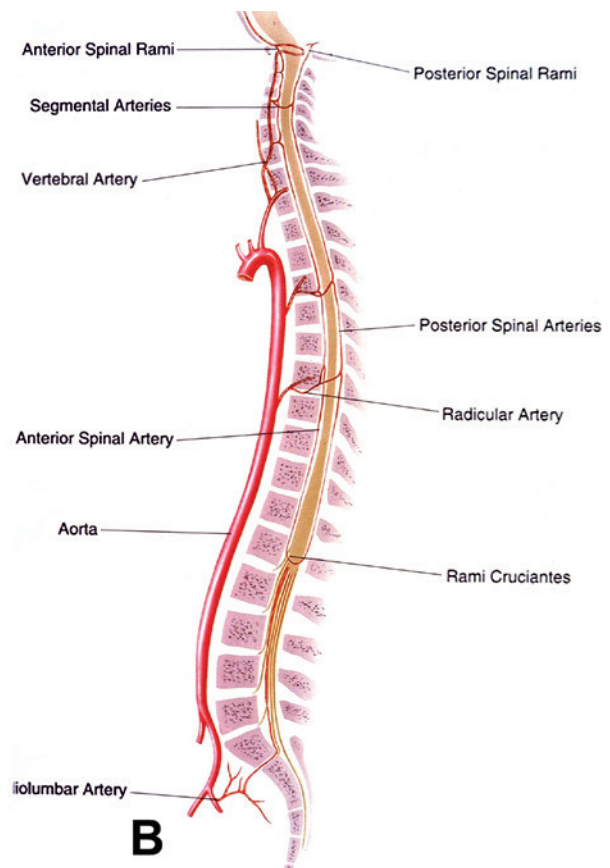


Figura 2

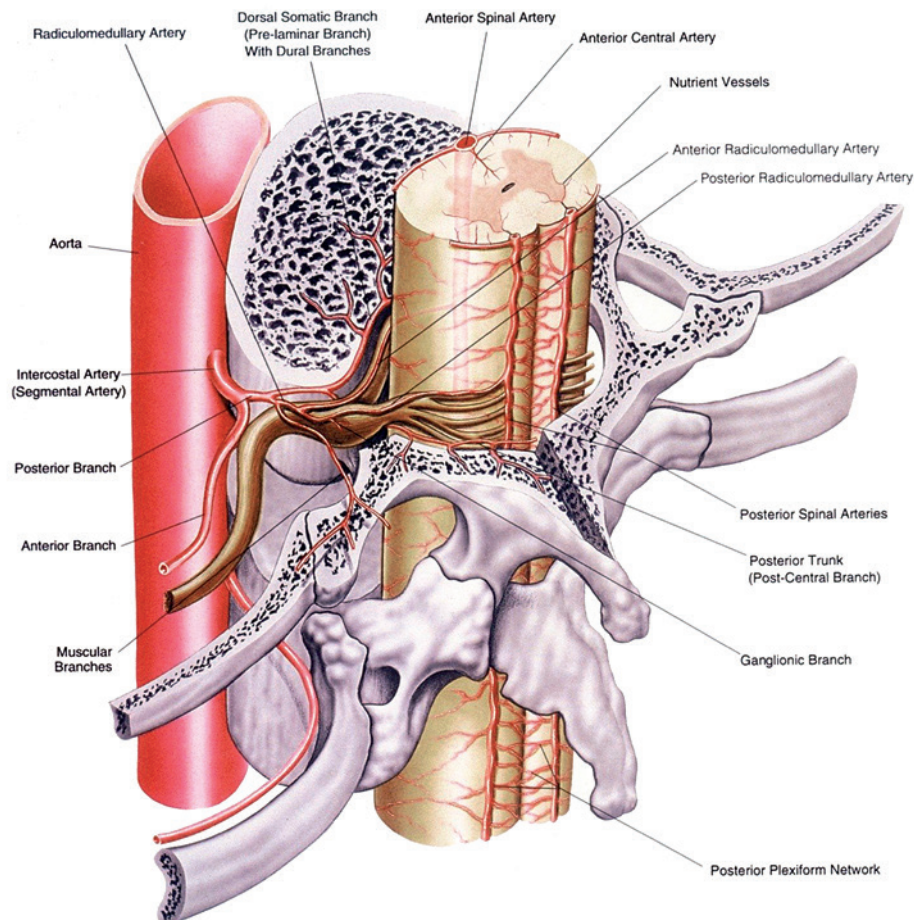


Figura 3

medular, a incidência de paraplegia é limitada a 3%^{7,8}. A monitorização intraoperatória com potenciais evocados motores é um dos factores que tem contribuído para a redução do risco de isquemia medular perioperatória^{2,5}.

Constituem objectivos desta revisão, uma análise da evidência científica sobre o papel da neuromonitorização intraoperatória com potenciais evocados motores no prognóstico neurológico de doentes submetidos a cirurgia aórtica toracoabdominal.

Procedeu-se a uma pesquisa bibliográfica *online* (PubMed), com as palavras-chave *motor evoked potentials* e *thoracoabdominal aortic surgery*, *motor evoked potentials* e *vascular anesthesia* ou *thoracoabdominal aortic surgery* e *vascular anesthesia* restringindo os resultados a revisões, meta-análises e editoriais publicados nos últimos 10 anos, que incluíssem uma das combinações de palavras-chave no corpo do texto. Obtiveram-se 76 trabalhos com as palavras-chave *motor evoked potentials* e *thoracoabdominal aortic surgery*, 18 com *motor evoked potentials* e *vascular anesthesia*, 24 com *thoracoabdominal aortic surgery* e *vascular anesthesia*. Seleccionaram-se os artigos cujo resumo mostrava um conteúdo concordante com os objectivos deste trabalho. A bibliografia dos artigos considerados relevantes foi verificada, seleccionando-se adicionalmente as referências cujo conteúdo se adequava aos objectivos descritos.

ANATOMIA VASCULAR MEDULAR

A perfusão medular é assegurada por uma artéria espinal anterior e duas artérias espinais posteriores^{5,7,8} (Figs. 1-3). A artéria espinal anterior é responsável pela vascularização dos dois terços anteriores da medula (região motora) e as artérias espinais posteriores irrigam o terço posterior medular (região sensitiva)⁵. A artéria espinal anterior tem origem a nível cervical nas artérias vertebrais, recebendo, nas suas porções torácica e lombar, ramos radiculomedulares provenientes das artérias intercostais e lombares, ramos colaterais da aorta. A artéria de Adamkiewicz ou radicular magna é o principal vaso radiculomedular e origina-se diretamente da aorta, entre T8 e L2 em 72% dos doentes^{7,8}. A junção à artéria espinal anterior ocorre a nível de T9 a T11².

MECANISMOS DE LESÃO MEDULAR

A lesão medular na cirurgia aórtica toracoabdominal traduz-se em défices neurológicos imediatos ou tardios^{2,7,8}. Resulta da redução da pressão de perfusão medular e consequente isquemia e/ou da reperfusão pós-isquémica. Os principais factores de risco estão

Tabela 1 Mecanismos e factores de risco para lesão medular em cirurgia aórtica toracoabdominal.

MECANISMO DE LESÃO MEDULAR	FACTOR DE RISCO
Défice de perfusão medular	Hipotensão perioperatória ^{2,3,7}
	Cirurgia urgente (dissecção ou rotura) ^{2,8}
	Tempo de clampagem prolongado (> 30 min) ^{6,8}
Défice de circulação colateral	Aneurismas tipo I ² e II ^{3,8} (Crawford)
	Laqueação de artérias intercostais ^{7,8}
	Doença aterosclerótica ^{3,9}
	Diabetes ^{3,9}
	Idade avançada ⁹
	Cirurgia aórtica prévia ^{2,3}
Lesão de reperfusão pós-isquémica	Tempo de clampagem prolongado (> 30 min) ²

sumarizados na Tabela 1 e traduzem os vários mecanismos com potencial de lesão medular.

ESTRATÉGIAS DE PROTEÇÃO MEDULAR

As estratégias de minimização do risco de lesão medular e consequente paraplegia têm como objetivo a manutenção ou a restauração da pressão de perfusão e/ou a diminuição do metabolismo medular. A Tabela 2 enumera os vários métodos, em função do seu mecanismo. Nenhum método ou combinação de métodos provou ser inteiramente eficaz na prevenção da paraplegia.

Durante o período intraoperatório, a clampagem aórtica e a laqueação de artérias intercostais comprometem a perfusão medular, que se torna dependente da circulação colateral supra-clampagem (via artérias vertebrais e intercostais altas). A avaliação imagiológica pré-operatória da circulação medular possibilita a definição de uma estratégia

protetora individualizada^{5,7,8}, já que nos informa sobre a permeabilidade e fluxo dos vasos colaterais e sobre o calibre e percurso da artéria de Adamkiewicz. A integridade da circulação colateral, nomeadamente das artérias lombares baixas e pélvicas, que representam 16% e 8%^{7,8} da circulação medular, respetivamente, favorece a aplicação de uma técnica de *bypass* com perfusão aórtica distal, que contribuiria decisivamente para a manutenção da pressão de perfusão medular. A origem anatómica da artéria de Adamkiewicz pode determinar a necessidade de implantação de artérias intercostais enquanto estratégia protetora. O maior calibre da artéria espinhal anterior inferiormente à entrada da artéria de Adamkiewicz, com consequente maior débito sanguíneo⁵, torna relevante o conhecimento sobre a localização dessa anastomose para a programação de uma estratégia de revascularização radicular versus perfusão aórtica distal durante a clampagem aórtica intraoperatória.

Não obstante as múltiplas estratégias perioperatórias, a grande limitação ao sucesso das mesmas tem sido

Tabela 2 Mecanismos e métodos de protecção medular em cirurgia aórtica toracoabdominal.

MECANISMO	↑ P PERFUSÃO MEDULAR		↓ P METABOLISMO MEDULAR
	↑ P AÓRTICA DISTAL	↓ P LCR	
MÉTODOS	Perfusão aórtica distal ^{2,3,7,8} (bypass coração esquerdo, CEC)	Drenagem LCR ^{2,3,7,8}	Hipotermia local ^{2,3,7} (arrefecimento epidural)
	↑ PAM perioperatória ^{3,6}		Hipotermia sistémica ^{2,3,7,8}
	Tempo de clampagem aórtica < 30 min ^{3,8}		Fármacos neuroprotectores ^{3,8} (barbitúricos, papaverina, corticóides, antagonistas opióides)
	Reimplantação artérias intercostais ^{2,8}		
	Oclusão temporária artérias intercostais e/ou lombares ⁷		

(LCR – líquido cefalorraquidiano; CEC – circulação extracorporeal; PAM – pressão arterial média)

a ausência de monitorização intraoperatória da função medular^{3,7,8}, que possibilite uma intervenção terapêutica atempada eficaz. Até ao final da década de 90 do século passado, a lesão medular só podia ser detetada após o final da intervenção cirúrgica e quando o doente recuperasse a consciência⁸. Neste contexto, foi introduzida a neuromonitorização medular com potenciais evocados somatossensitivos (PESS), para avaliação da função dos cordões sensitivos posteriores, em cirúrgica da aorta toracoabdominal. A técnica, porém, detectava tardiamente os fenómenos isquémicos, com sensibilidade e especificidade reduzidas^{7,8}. A utilização de potenciais evocados motores (PEM) veio ultrapassar estas limitações, constituindo um instrumento de elevada sensibilidade para a avaliação, em tempo real, da integridade medular, particularmente dos cordões anteriores, responsáveis pela função motora. Tal facto permite uma adequação da técnica cirúrgica à função medular; na presença de isquémia, pode optar-se por manobras de aumento da pressão de perfusão ou de redução do metabolismo medular (Tabela 2), em função do doente e das práticas institucionais⁸.

NEUROMONITORIZAÇÃO MEDULAR COM POTENCIAIS EVOCADOS MOTORES

A técnica consiste na aplicação de uma corrente eléctrica transcraniana^{7,8}, com estimulação do córtex motor, que desencadeia a geração de um conjunto de potenciais de ação, transmitidos ao longo do feixe piramidal até aos motoneurónios α , no corno anterior da medula^{3,7,8}. Daqui resulta a ativação do nervo periférico correspondente e uma contração muscular. Essa resposta muscular é registada e analisada e a amplitude da mesma reflete o número de motoneurónios α funcionantes⁸.

O registo é feito habitualmente no músculo tibial anterior^{3,7,8} (MTA). A medição no músculo curto abductor do polegar (MCAP) permite a obtenção de valores de referência^{3,7} e a exclusão de fatores externos que afetam os resultados dos PEM⁸, mas que não interferem na função medular. A calibração dos PEM no MTA é fundamental para a obtenção de um valor inicial para comparação com os PEM registados após o início da manipulação cirúrgica. Para determinar este valor são efetuadas medições de PEM de 5 em 5 minutos antes da clampagem da aorta. Após a primeira manobra de interrupção total ou parcial do fluxo aórtico, o registo de PEM far-se-á a cada minuto até ao término do procedimento.

A sua aplicação permite uma deteção precoce de isquémia, já que os motoneurónios α são as células medulares mais sensíveis ao défice de perfusão⁷. A duração do período de ausência de sinal de PEM correlaciona-se diretamente com o risco de paraplegia⁵.

ESTRATÉGIAS INTRAOPERATÓRIAS

Koepfel⁷, contabilizando mais de 400 procedimentos com monitorização de PEM, salienta da sua experiência uma incidência nula de resultados falsos-negativos ou

falsos-positivos. Significa isto que a presença de PEM no músculo tibial anterior (MTA) no final de um procedimento tem um elevado valor preditivo.

A redução da amplitude do PEM do MTA indica uma alteração da perfusão medular e deverá suscitar a atenção da equipa médica. Uma redução prolongada, superior a 5 minutos, do *ratio* de PEM MTA/MCAP superior a 50% é indicadora de perigo de lesão medular irreversível e obriga à adoção de medidas de otimização da perfusão medular¹¹ (Tabela 2). Dependendo da duração da alteração do PEM, a sua recuperação pode ser imediata ou tardia.

A monitorização de PEM possibilita a localização intraoperatória de artérias segmentares relevantes para a perfusão medular através do registo da amplitude dos PEM em resposta à clampagem sequencial e à exclusão segmentar da aorta toracoabdominal⁷, orientando a atitude cirúrgica. A deteção da artéria de Adamkiewicz por este método é fundamental em cerca de 1/3 dos doentes, portadores de um sistema circulatório colateral pouco desenvolvido¹⁰.

A redução consistente ou a abolição de PEM do MTA após a clampagem de um segmento aórtico deverá suscitar a revascularização das artérias lombares ou intercostais correspondentes. Por outro lado, um fenómeno de roubo de fluxo atribuído a hemorragia retrógrada das artérias lombares ou intercostais após a abertura do saco aneurismático pode justificar uma diminuição equivalente da amplitude dos PEM. Nestes casos, uma recuperação dos PEM para níveis basais após oclusão temporária destas artérias confirma a hipótese diagnóstica e dispensa a revascularização destes vasos.

Se estas intervenções forem eficazes, observa-se uma restauração parcial ou mesmo completa dos PEM para níveis basais, refletindo um aumento efetivo do fluxo vascular medular colateral.

Potenciais evocados motores demasiado lábeis durante o procedimento cirúrgico são sugestivos de um equilíbrio instável entre a pressão de perfusão medular e a pressão intracanal vertebral. O edema medular secundário a alterações da perfusão medular durante e após a excisão do aneurisma deve ser considerado e previsto. A drenagem do LCR pré-operatória para manutenção de uma pressão intracanal inferior a 10 mmHg é uma manobra com eficácia documentada¹² e que deve ser adotada na prevenção de défice neurológico pós-operatório.

LIMITAÇÕES ANESTÉSICAS DA MONITORIZAÇÃO COM PEM

Dada a interferência que pode ter na fiabilidade da monitorização dos PEM, a técnica anestésica deve ser cuidadosamente ponderada de forma a otimizar esta monitorização.

Bloqueio neuromuscular

O bloqueio neuromuscular afecta os resultados dos PEM, sem influenciar a função medular, limitando a fiabilidade dos resultados obtidos durante a monitorização dos PEM.

É geralmente aceite a administração única de um bloqueador neuromuscular de curta duração na indução anestésica. Alternativamente, pode recorrer-se a um bloqueio incompleto.

Em qualquer circunstância, é mandatória uma monitorização apertada, contínua e quantitativa da função neuromuscular, com alvos terapêuticos bem definidos e integrada na interpretação dos resultados dos PEM^{3,7,8}, tornando esta técnica mais complexa e com maior dificuldade de interpretação.

Os agentes farmacológicos que potenciam o bloqueio neuromuscular podem induzir depressão da amplitude dos PEM¹³.

Outros agentes anestésicos

Os halogenados e o protóxido de azoto (N₂O) conduzem à redução dos sinais dos PEM por interferência com a excitabilidade dos neurónios motores α , limitando a capacidade de deteção de isquémia, mesmo com MAC 0,2-0,3¹⁴.

O equilíbrio entre a necessidade de manter a profundidade anestésica e uma monitorização medular fiável, torna-se um importante desafio^{15,16}, havendo um risco acrescido de *awareness*.

O propofol comparativamente aos agentes voláteis mostrou menor interferência na monitorização de PEM¹⁷, para profundidades anestésicas equivalentes¹⁸. Os opióides têm um impacto mínimo na monitorização com PEM¹⁵, provando ser seguros, eficazes e bem tolerados, quando administrados simultaneamente com propofol. Outras combinações farmacológicas com resultados satisfatórios incluem: (1) ketamina e sufentanil¹⁹, (2) diazepam, propofol, fentanil e N²O²⁰, (3) benzodiazepinas e fentanil²¹.

A utilização de agentes anestésicos intravenosos implica a sua infusão contínua, uma vez que a administração em bólus pode interferir com o sinal emitido e confundir a leitura dos PEM.

LIMITAÇÕES NA INTERPRETAÇÃO DOS PEM

Sensibilidade e especificidade

Por ser uma técnica com elevada sensibilidade e baixa especificidade, pode resultar num grande número de falsos positivos, implicando interrupções desnecessárias do procedimento cirúrgico¹¹.

Hipotermia

A hipotermia constitui um mecanismo de proteção medular, com utilização potencial em cirurgia aórtica toracoabdominal. Podem adotar-se estratégias distintas de hipotermia, desde a ligeira e passiva até à hipotermia profunda.

Existem poucos dados relativamente ao efeito da hipotermia na monitorização com PEM, mas assume-se que pode ter uma influência deletéria. A baixa temperatura torna lenta a taxa de condução eléctrica e diminui a amplitude do sinal, alterando o limiar de estimulação, o que torna a monitorização pouco fiável. Existem também fatores de confusão como alterações neurofisiológicas que afetam o potencial de

repouso, a duração do potencial de ação e a depressão da transmissão sináptica.

Estudos em animais concluíram que, com temperaturas de LCR abaixo de 25°C, a monitorização com PEM pode ser pouco fiável, dado que a diminuição da resposta (falsos positivos) pode ser difícil de distinguir de uma verdadeira isquémia medular²². Num estudo em doentes submetidos a arrefecimento lombar²³, concluiu-se que o valor preditivo negativo dos PEM era alto (84 a 100%), mas o valor preditivo positivo era baixo (25 a 35%). Assim, apesar da probabilidade de desenvolver paraplegia, quando o sinal de PEM é muito baixo, a especificidade global é também baixa.

Isquémia periférica

Dada a elevada prevalência de doença arterial periférica nestes doentes, é possível que a hipoperfusão crónica do território muscular dos membros inferiores interfira com os resultados dos PEM, comprometendo a sua correta interpretação. A canulação da artéria femoral pode condicionar a perfusão muscular e afetar, assim, a função motora e a monitorização dos PEM no membro homolateral²⁴.

Paraplegia tardia

A ausência de alterações intraoperatórias dos PEM não exclui a paraplegia tardia. Permancem por esclarecer totalmente quais os mecanismos envolvidos no seu desenvolvimento, mas a hipotensão pós-operatória poderá ser um deles.

É difícil manter a monitorização dos PEM no pós-operatório, além de ser demasiado dolorosa a estimulação no doente acordado. A monitorização dos potenciais evocados somatossensoriais pós-operatória é ineficaz, uma vez que mesmo sedados, os doentes mantêm movimentos espontâneos que interferem com a monitorização.

RISCOS ASSOCIADOS À MONITORIZAÇÃO COM PEM (TABELA 3)

Tabela 3 Riscos associados à monitorização com PEM

Lesão térmica
Lesão electroquímica
Lesão excitotóxica cerebral
Actividade convulsiva
Interferência cardiovascular
Lesões induzidas pelo movimento

Lesão Térmica

Podem surgir queimaduras cutâneas intra-operatórias nos locais de inserção dos eléctrodos²⁰, não obstante

o cumprimento dos limites de segurança bem definidos para esta técnica (50J através de resistências máximas de 1000Ω)²⁵.

Lesão eletroquímica

As lesões eletroquímicas associam-se a uma estimulação cortical directa, pelo que se tornam irrelevantes na estimulação transcraniana.

Lesão excitotóxica cerebral

O desenvolvimento de lesões excitotóxicas cerebrais durante a monitorização de PEM é altamente improvável e até agora não foi descrito. Em estudos animais verificou-se evidência de lesão histológica após estimulação sob condições extremas²⁶, mas num estudo humano não foi encontrada evidência de lesão tecidual após estímulos bifásicos intermitentes de 50 Hz de 5 segundos²⁷. Desde que os valores da carga e da densidade da carga se mantenham abaixo dos limites de lesão estudados, o risco de lesão excitotóxica deve manter-se mínimo. A utilização de eléctrodos mais largos permite uma menor densidade de carga.

Actividade convulsiva

A experiência clínica mostra que a actividade convulsiva secundária à monitorização com PEM é extremamente rara, em doentes não susceptíveis.

Sabe-se que a estimulação cortical directa, com pulsos de 50-60 Hz durante 1 a 5 segundos, induz atividade convulsiva em 5 a 20% dos doentes²⁸. Em cirurgia aórtica, o uso de estimulação transcraniana reduz substancialmente este risco potencial. Não existem referências a convulsões intra-operatórias durante a estimulação transcraniana de pulso único.

Interferência cardiovascular

Durante a utilização intraoperatória de monitorização PEM com estímulos pulsados, existe o risco teórico do desenvolvimento de hipertensão arterial e de arritmias cardíacas. Apesar da falta de evidência, foi colocada a hipótese de que a penetração da corrente profunda no hipotálamo e tronco cerebral possa ser a causa destas complicações. Para evitar estas complicações, tem-se evitado o uso de sinais de alta intensidade e o grande espaçamento dos eléctrodos.

Devem seguir-se as recomendações internacionais para a abordagem perioperatória de doentes com dispositivos eléctricos implantados.

Lesões induzidas pelo movimento

Na ausência de relaxamento neuromuscular ou perante relaxamento parcial, existe o perigo potencial de lesão intraoperatória associada ao movimento. A maioria das lesões resulta da contração dos músculos da mandíbula durante a estimulação eléctrica. Quando utilizada estimulação transcraniana, as lesões de mordedura são raras (0,2%), mas podem ser graves e incluir lesões do lábio, da língua ou mesmo fractura mandibular²⁹. O uso de um *bite block* ou a colocação de gazes entre os molares pode evitar este tipo de complicações, mas a sua colocação incorreta pode ser

contraproducente. A mordedura pode provocar lesões no tubo orotraqueal, com eventual necessidade de reintubação.

CONTRA-INDICAÇÕES

As contra-indicações são relativas, têm uma base teórica, não existindo evidência científica das mesmas³⁰ e estão diretamente relacionadas com os riscos da técnica (Tabela 4).

Tabela 4 **Contra-indicações para monitorização com PEM^{3, 30}**

Epilepsia
Lesões corticais
Defeitos da convexidade craniana
Aumento da pressão intracraniana
Trauma/neurocirurgia prévia
Medicação/anestésicos pró-convulsivantes
Eléctrodos intracranianos
Clips ou shunts vasculares
Pacemakers / outros dispositivos biomédicos implantados
Presença de corpos estranhos metálicos

CONCLUSÃO

A utilização dos PEM na avaliação da integridade da medula espinhal em cirurgia da aorta toracoabdominal representa um instrumento de monitorização de alta fidelidade que permite à equipa médica detetar atempadamente, intervir e impedir o desenvolvimento da lesão medular, com resultados significativos na redução da incidência de paraplegia pós-operatória.

No período intraoperatório, a monitorização dos PEM pode sofrer várias interferências, anestésicas e não anestésicas, com potencial compromisso da sua interpretação. É essencial atingir um equilíbrio entre as condições de monitorização dos PEM e as necessidades anestésico-cirúrgicas.

Este tipo de monitorização não está livre de complicações, podendo acompanhar-se de alguns riscos que deverão ser considerados, bem como contra-indicações que devem ser conhecidas.

A neuromonitorização com PEM melhora o prognóstico neurológico, desde que associada a outros mecanismos protetores e a uma intervenção terapêutica nela fundamentada. A aplicação da técnica constitui um valioso auxiliar quando aplicada de acordo com protocolos de actuação multidisciplinar, adaptados à realidade hospitalar.

BIBLIOGRAFIA

1. Olsson C, Thelin S, Stahle E, Ekblom A, Granath F. Thoracic aortic aneurysm and dissection: increasing prevalence and improved outcomes reported in a nationwide population-based study of more than 14,000 cases from 1987 to 2002. *Circulation* 2006; 114: 2611-8;
2. Fedorow CA, Moon MC, Mutch W, Grocott HP. Lumbar Cerebrospinal Fluid Drainage for Thoracoabdominal Aortic Surgery: Rationale and Practical Considerations for Management. *Anesth Analg* 2010; 111: 46-58;
3. Coselli JS, Tsai PL. Motor Evoked Potentials in Thoracoabdominal Aortic Surgery: CON. *Cardiol Clin* 2010; 28: 361-368;
4. Elefteriades JA, Botta Jr DM. Indications for the Treatment of Thoracic Aortic Aneurysms. *Surg Clin N Am* 89 (2009) 845-867;
5. Vaughn SB, LeMaire SA, Collard CD. Case Scenario: Anesthetic Considerations for Thoracoabdominal Aortic Aneurysm Repair. *Anesthesiology* 2011; 115:1093-102;
6. Puchakayala MR, Lau WC. Descending thoracic aortic aneurysms. *Cont Educ Anaesth Crit Care Pain* 2006; 6(2): 54-59;
7. Koepfel TA, Mess WH, Jacobs MJ. Motor Evoked Potentials in Thoracoabdominal Aortic Surgery: PRO. *Cardiol Clin* 2010; 28: 351-360;
8. Jacobs MJ, Mess WH. Neurological Monitoring with Evoked Potentials. In Chiesa R, Melissano G, Zangrillo A, Coselli JS (eds). *Thoraco-Abdominal Aorta: Surgical and Anesthetic Management*. Springer-Verlag, Italia, 2011, pp 401-411;
9. Tamaki T, Kubota S. History of the development of intraoperative spinal cord monitoring. *Eur Spine J* 2007;2007(Suppl 2):S140-6.
10. Jacobs MJ, Mess WH., Mochtar B., et al. The Value of Motor Evoked Potentials in Reducing Paraplegia During Thoracoabdominal Aneurysm Repair. *J Vasc Surg* 2009; 49:886-92.
11. Jacobs MJ, de Mol, BA Elenbaas T, et al. Spinal Cord Blood Supply in Patients with Thoracoabdominal Aortic Aneurysms. *J Vasc Surg* 2002; 35:30-7.
12. Safi HJ, Hess KR, Randel M, et al. Cerebrospinal Fluid Drainage and Distal Aortic Perfusion: Reducing Neurologic Complications in Repair of Thoracoabdominal Aortic Aneurysm Types I and II. *J Vasc Surg* 1996; 23:223-8;
13. De Haan P, Kalkman CJ. Spinal Cord Monitoring: Somatosensory and Motor-evoked Potentials. *Anesthesiol Clin North America* 2001; 19(4): 923-45
14. Gorji, R. et al. Anesthesia and Neuromonitoring: Electroencephalography and Evoked Potentials. University Hospital Syracuse. 2005.
15. Jellinek D, Platt M, Jewkes D, et al. Effects of nitrous oxide on motor evoked potentials recorded from skeletal muscle in patients under total anesthesia with intravenously administered propofol. *Neurosurgery* 1991;29(4):558-62.
16. Wang AC, Than KD, Etame AB, et al. Impact of anesthesia on transcranial electric motor evoked potential monitoring during spine surgery: a review of the literature. *Neurosurg Focus* 2009;27(4):E7.
17. Pelosi L, Lamb J, Grevitt M, et al. Combined monitoring of motor and somatosensory evoked potentials in orthopaedic spinal surgery. *Clin Neurophysiol* 2002;113(7):1082-91.
18. Chen Z. The effects of isoflurane and propofol on intraoperative neurophysiological monitoring during spinal surgery. *J Clin Monit Comput* 2004; 18(4): 303-308
19. Jacobs MJ, Elenbaas TW, Schurink GW, Mess WH, Mochtar B. Assessment of spinal cord integrity during thoracoabdominal aortic aneurysm repair. *Ann Thorac Surg* 2002; 74(5): S1864-S1866.
20. Van Dongen EP, Schepens MA, Morshuis WJ, ter Beek HT, Aarts LP, de Boer A, Boezeman EH. Thoracic and thoracoabdominal aortic aneurysm repair: use of evoked potential monitoring in 118 patients. *J Vasc Surg* 2001; 34: 1035-1040.
21. Weigang E, Hartert M, von Samson P, Sircar R, Pitzer K, Gensstorfer J, Zentner J, Beyersdorf F. Thoracoabdominal aortic aneurysm repair: Interplay of spinal cord protecting modalities. *Eur J Vasc Endovasc Surg* 2005; 30: 624-631.
22. Meylaerts SA, De Haan P, Kalkman CJ, et al. The influence of regional spinal cord hypothermia on transcranial myogenic motor-evoked potential monitoring and the efficacy of spinal cord ischemia detection. *J Thorac Cardiovasc Surg* 1999;118(6):1038-45.
23. Shine TS, Harrison BA, De Ruyter ML, et al. Motor and somatosensory evoked potentials: their role in predicting spinal cord ischemia in patients undergoing thoracoabdominal aortic aneurysm repair with regional lumbar epidural cooling. *Anesthesiology* 2008;108(4):580-7.
24. Jacobs MJ, Meylaerts SA, de Haan P, et al. Strategies to prevent neurologic deficit based on motorevoked potentials in type I and II thoracoabdominal aortic aneurysm repair. *J Vasc Surg* 1999;29(1):48-57 [discussion: 57-9].
25. International Electrotechnical Commission. Medical electrical equipment-Part 2-40: particular requirements for the safety of electromyographs and evoked MEPS in Thoracoabdominal Aortic Surgery 367 response equipment. IEC 60601-2-40 ed1.0
26. McCreery DB, Agnew WF, Yuen TG, et al. Charge density and charge per phase as cofactors in neural injury induced by electrical stimulation. *IEEE Trans Biomed Eng* 1990;37(10):996-1001.
27. Gordon B, Lesser RP, Rance NE, et al. Parameters for direct cortical electrical stimulation in the human: histopathologic confirmation. *Electroencephalogr Clin Neurophysiol* 1990;75(5):371-7.
28. Sartorius CJ, Wright G. Intraoperative brain mapping in a community setting-technical considerations. *Surg Neurol* 1997;47(4):380-8.
29. MacDonald DB. Intraoperative motor evoked potential monitoring: overview and update. *J Clin Monit Comput* 2006;20(5):347-77.
30. Chawla J, Bembadis SR, et al. Motor Evoked Potentials. *Medscape Reference* 2011, Web MD.

TRATAMENTO CIRÚRGICO DE UMA DISSECÇÃO EXPONTÂNEA DO TRONCO CELÍACO CAUSADA POR DISPLASIA FIBROMUSCULAR. PRIMEIRO CASO DA LITERATURA

A.Dinis da Gama, Augusto Ministro, Gonçalo Cabral,
Cristina Pestana, Pedro Oliveira

Departamentos de Cirurgia Vascular, de Anestesiologia
e de Anatomia Patológica dos Hospital da Luz, Lisboa

Resumo

Os autores apresentam o caso clínico de um indivíduo do sexo masculino, de 46 anos de idade, que referiu a ocorrência de uma dor epigástrica súbita e forte, não acompanhada de outros sintomas ou sinais e que justificou o recurso aos serviços de urgência de um hospital local. A investigação clínica e laboratorial então efectuadas permitiram excluir um quadro de abdómen agudo convencional, razão pela qual foi objecto de avaliação por TC e angio-TC, que demonstraram a existência de uma dissecção expontânea e dilatação aneurismática do tronco celíaco, em toda a sua extensão.

O doente foi objecto de tratamento cirúrgico, que consistiu na ressecção e substituição protésica do tronco celíaco e o estudo histopatológico da peça de excisão permitiu formular o diagnóstico de displasia fibromuscular, o que se configura como uma situação excepcional, provavelmente única, de acordo com os dados da literatura, justificando-se por isso a sua publicação e divulgação.

Summary

Surgical management of a spontaneous dissection of the celiac axis caused by fibromuscular dysplasia. First clinical report

The clinical case of a 46 years old male is reported, who complained of a sudden and sharp epigastric pain, with no other accompanying symptoms or signs. The patient was evaluated in the emergency department of a local hospital and the clinical and laboratory analysis excluded the occurrence of a common acute abdominal pathology. A CT and an angio CT study disclosed a spontaneous dissection and aneurismal dilatation of the celiac axis, along its extension. The patient underwent surgical management, consisting in the resection and prosthetic replacement of the celiac axis and the pathological studies of the specimen revealed a fibromuscular dysplasia, which seems to be, according to the literature, an exceptional situation, never reported before, thus justifying its publication and dissemination.

INTRODUÇÃO

A entidade patológica designada por “dissecção” foi descrita por Morgagni em 1761^{1,2}, atingindo particularmente a aorta em toda a sua extensão e ao longo dos tempos e até à actualidade muito se tem progredido no conhecimento dos seus mecanismos íntimos, circunstâncias predisponentes, história natural, meios auxiliares de estudo e diagnóstico e formas de tratamento médio, cirúrgico ou endovascular^{1,2}.

A ocorrência de um processo semelhante, autónomo e estritamente confinado às artérias colaterais da aorta é muito mais rara e pode afirmar-se que só nas últimas décadas do século XX foi sendo identificada, nomeadamente atingindo as artérias coronárias, carótidas, vertebrais, renais e muito mais rara nas artérias digestivas, ou seja o tronco celíaco e as artérias mesentéricas, superior e inferior^{4,5}.

A dissecção do tronco celíaco é efectivamente uma entidade muito rara⁷ e pouco conhecida na sua essência, circunstâncias etiológicas, manifestações clínicas e história natural, pois são escassas as informações, credíveis e fundamentadas, que se podem extrair das cerca de três dezenas de casos publicados na literatura, em que a maioria foi objecto de tratamento conservador e por conseguinte sem possibilidades de se obterem elementos para estudos mais profundos, nomeadamente de natureza histopatológica.

O presente caso clínico, amplamente documentado e objecto de tratamento cirúrgico, permitiu um estudo detalhado do material recolhido no acto operatório, o qual veio a revelar a existência de um processo de displasia fibromuscular subjacente à dissecção, o que se configura como uma circunstância excepcional, provavelmente única, justificando-se por isso a sua publicação, como mais um contributo para o conhecimento de uma entidade obscura e ignorada, para a qual se torna necessário chamar a atenção, visto serem graves e até fatais as suas potenciais consequências, imediatas, a médio ou a longo prazo.

CASO CLÍNICO

P.J.L., de 46 anos de idade, do sexo masculino, funcionário bancário, natural e residente em Lagos, Algarve, referiu a súbita ocorrência, um mês antes da observação, de uma dor abdominal forte, localizada inicialmente à região epigástrica e estendendo-se aos restantes quadrantes abdominais, assumindo as características de dor “em cinturão”.

A dor foi caracterizada como “muito forte” desde o início, embora evidenciasse curtos períodos de diminuição de intensidade e era acompanhada por um “mal estar geral” indefinido. Negava contudo a ocorrência de náuseas, vômitos ou diarreia. Notou porém que se agravava com a ingestão de alimentos ou simplesmente de água.

Permaneceu acamado no domicílio e três dias depois, como não registasse melhoria, recorreu aos Serviços de Urgência de um hospital local, onde foi avaliado clinicamente e formulado o diagnóstico provisório de “pancreatite aguda”, o que as análises subsequentes permitiram excluir, tal como um quadro clínico de abdómen agudo infeccioso ou ainda acidente coronário agudo. Para uma melhor caracterização da situação clínica foi-lhe pedida uma TC abdominal que revelou unicamente como suspeita uma imagem grosseira de espessamento dos tecidos em torno do tronco celíaco e para seu melhor esclarecimento realizou uma angio TC que mostrou uma imagem inequívoca de dissecção circunscrita e dilatação aneurismática (1.3 cm) do tronco celíaco, desde a sua origem até à bifurcação, com uma clássica imagem de dois lumens arteriais separados pela íntima dissecada (Figs.1 a,b,c).

As restantes artérias viscerais (mesentéricas superior e inferior) bem como a aorta e as artérias renais eram normais.

O doente fora sempre saudável, negava a existência de doenças genéticas e tivera um desenvolvimento psico-físico normal, sem acontecimentos de saúde dignos de registo. Negava a existência de factores de risco para doença cardiovascular, nomeadamente diabetes mellitus, hipertensão arterial, tabagismo ou hiperlipidemia. Tinha uma vida sedentária e não praticava ginástica ou exercício físico regularmente.

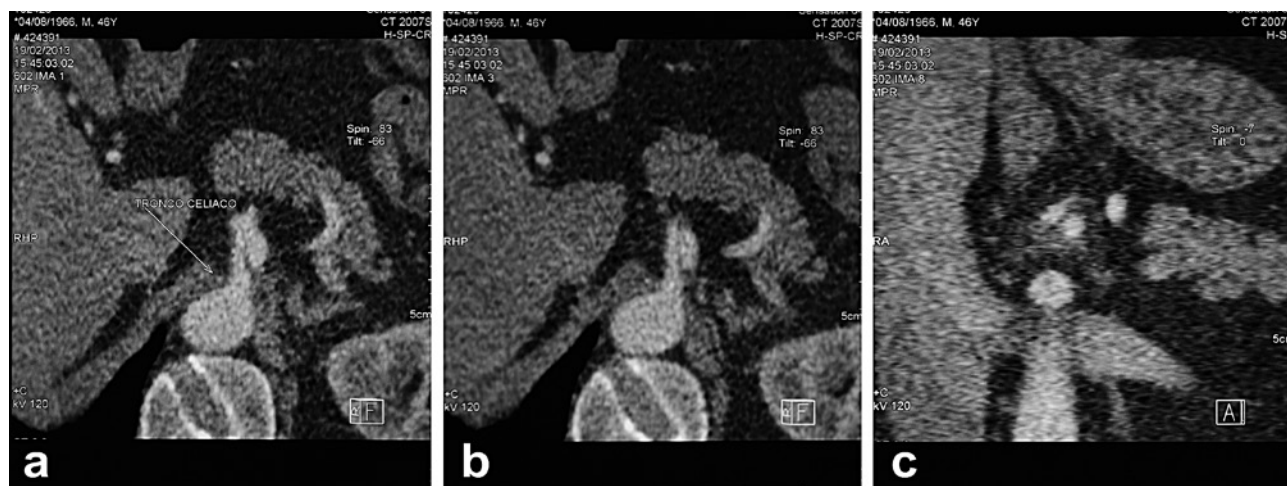


Figura 1
a), b), c)

Angio-TC com imagens características da dissecção do tronco celíaco, com a formação de dois lumens, separados pela íntima dissecada.

O exame físico mostrava um indivíduo moderadamente obeso (109 kgs, 1.83 m), referindo apenas uma discreta dor abdominal epigástrica. O pulso era regular, rítmico e amplo, com 56 p.p.m. e a tensão arterial era de 120/80 mm Hg em ambos os membros superiores. O restante exame físico, geral e vascular, foi considerado dentro dos limites da normalidade, nomeadamente a palpação abdominal era indolor e não se identificavam massas anormais, nomeadamente pulsáteis, nem se auscultavam sopros abdominais. Os pulsos arteriais eram palpáveis em ambos os membros inferiores, amplos e simétricos.

Com o diagnóstico de dissecção espontânea do tronco celíaco, sintomática, de etiologia não esclarecida, foi-lhe proposto tratamento cirúrgico, com o triplo objectivo de tratar os sintomas, prevenir potenciais complicações (rotura arterial, oclusão, progressão da dissecção, formação de aneurismas) e esclarecer a etiologia do processo, o que o doente aceitou.

A operação consistiu na ressecção do tronco celíaco em toda a sua extensão, desde a origem até à bifurcação hepato-esplénica e sua substituição por uma prótese vascular e foi efectuada através de uma laparotomia mediana supra e infraumbilical, abertura do pequeno epiploon, secção dos pilares do diafragma e descoberta e isolamento da aorta supracelíaca. O objectivo seguinte consistiu no isolamento do tronco celíaco e das artérias hepática, esplénica e coronária estomáquica, tendo esta última sido laqueada por necessidade de acesso. O tronco celíaco encontrava-se rodeado por um processo inflamatório denso, envolvendo a parede arterial, que dificultou o seu completo isolamento. A aorta foi clampada e o tronco celíaco seccionado na sua emergência, a qual foi de imediato encerrada com sutura contínua, permitindo a libertação da clampagem aórtica, que durou poucos minutos. O topo distal do tronco celíaco foi seccionado junto à bifurcação hepato-esplénica e removido na totalidade, permitindo visualizar-se perfeitamente os dois lumens arteriais (Fig.2) A sua substituição foi levada a efeito através da implantação de uma prótese de PTFE de 8 mm. de diâmetro, proveniente da aorta supracelíaca até à bifurcação, o que implicou uma clampagem aórtica com a duração de 16 minutos (Fig.3). O doente tolerou bem

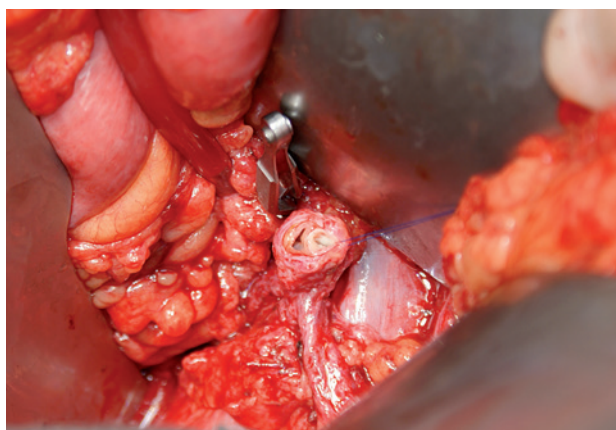
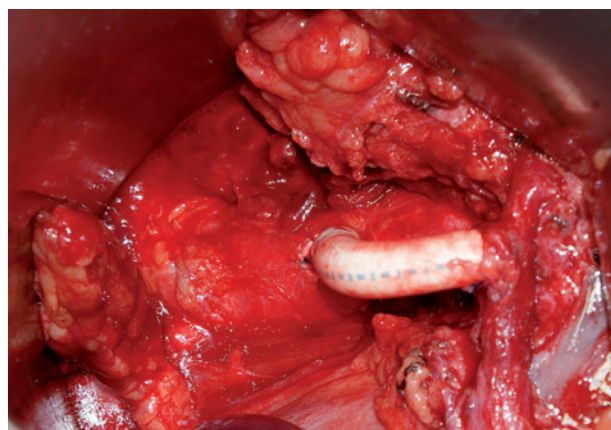

Figura 2

Imagem intra-operatória inequívoca da dissecção do tronco celíaco.

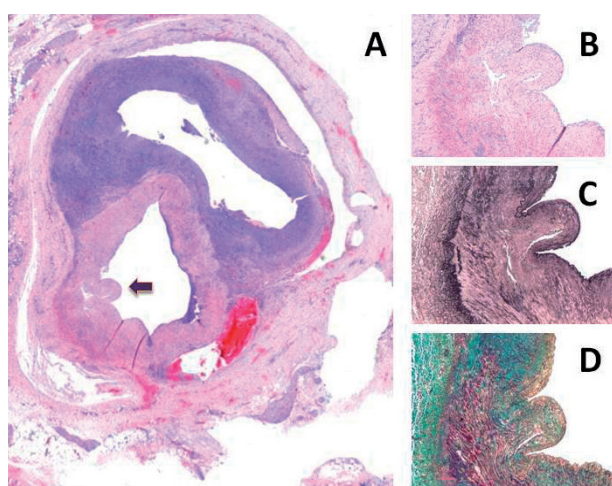

Figura 3

Substituição protésica do tronco celíaco, utilizando um conduto de PTFE de 8 mms de diâmetro.

o procedimento, que decorreu porém com instabilidade hemodinâmica, resultante das clampagens e desclampagens aórticas e foi transferido para a U.C.I. em condição satisfatória. Cerca de três horas após a operação ocorreu uma hemorragia intraperitoneal por deiscência parcial da anastomose aorto-protésica, que obrigou a uma laparotomia de urgência e reparação da deiscência.

O pós-operatório decorreu normalmente, sem complicações significativas, o doente abandonou a U.C.I. ao 3º dia e teve alta domiciliária ao 13º dia, assintomático, com bom estado geral, a incisão operatória cicatrizada e os agra-fes cutâneos removidos.

O estudo histopatológico da peça operatória revelou imagens sugestivas e inequívocas de fibrodissplasia arterial (Fig.4), o que configura uma situação excepcionalmente rara, provavelmente única, de acordo com os dados pesquisados na literatura internacional.


Figura 4

Estudo histológico do tronco celíaco removido: A) Falso lume aneurismático adjacente ao tronco celíaco original, onde se observa um foco protuberante de fibrose da média (seta) H/Ex5; B) Fibrodissplasia da média H/Ex10; C) Preservação das membranas elásticas interna e externa, Orceinax10; D) Substituição das células musculares da média por fibrose, Tricrómiox10.

DISCUSSÃO

A dissecação aórtica, descrita pela primeira vez por Morgagni em 1761, é uma doença comum na prática clínica cardiovascular contemporânea e existe uma vasta gama de informação sobre a sua essência e natureza, mecanismos íntimos, manifestações clínicas, meios auxiliares de diagnóstico e modalidades terapêuticas, médicas ou cirúrgicas¹. A doença é essencialmente uma enfermidade da aorta, que se pode estender desde a origem, no seu segmento ascendente até à aorta terminal, culminando ou podendo envolver, frequentemente, as artérias ilíacas. A progressão do “hematoma dissecante” ao longo da aorta atinge e lesa com frequência as colaterais que emergem da aorta, sejam as artérias coronárias ou os troncos supra-aórticos, as artérias digestivas e renais, as intercostais e lombares, contribuindo para a complexidade do quadro clínico e agravamento dos índices de morbi-mortalidade que o acompanham^{1,2}.

A ocorrência de um processo de dissecação idêntico mas autónomo, estritamente confinado a artérias colaterais da aorta, é bastante mais rara e tem sido identificada em artérias diversas como a carótida interna, a vertebral, coronárias, renais e artérias digestivas, ou seja o tronco celíaco, a mesentérica superior ou a mesentérica inferior^{4,5}.

A dissecação espontânea isolada do tronco celíaco, tal como descrita no presente caso clínico, é uma entidade muito rara e existem poucos casos reportados na literatura. O primeiro caso foi descrito por Bauersfeld² em 1947, como achado no decurso de uma autópsia, a que se seguiram outras referências igualmente feitas em autópsias por Foord³ (1959), Boquist⁴ (1970) e Guthrie⁵ (1972). O primeiro caso clínico descrito “in vivo” foi feito por Bartoli e cols. em 1990⁶ e desde essa data até ao presente momento encontram-se transcritos na literatura cerca de três dezenas de casos, a maioria reportados sob a forma de caso clínico isolado. Apenas Glehen e cols.⁹, D’Ambrosio e cols.¹⁶ e Takayama e cols.¹⁷ descrevem curtas séries, compostas respectivamente por 5, 6 e 4 doentes.

A idade média da generalidade dos doentes é, aproximadamente, de 55 anos, com um predomínio acentuado do sexo masculino (5:1) sobre o feminino^{7,8}.

Muitos e diversificados têm sido os factores de risco e as circunstâncias etiológicas subjacentes à patogénese da doença, entre os quais se encontra a hipertensão arterial, a necrose médio-quística, o trauma, a iatrogenia, a gravidez e as doenças do tecido conectivo, congénitas (S. Marfan e Ehlers-Danlos, aorta bicuspidada) ou adquiridas^{7,16,24}. Todavia, torna-se oportuno salientar que esta é uma área credora de mais e melhor informação, mais objectiva e fundamentada, visto que a grande maioria dos doentes foi objecto de tratamento conservador e só excepcionalmente aqueles que foram objecto de cirurgia aberta puderam facultar material para estudo histopatológico, tal como sucedeu com o presente caso clínico.

A dor abdominal súbita, de predomínio epigástrico e de intensidade variável, constitui o sintoma cardinal na maioria dos casos, podendo irradiar para os flancos e região dorso-lombar, simulando a dor “em cinturão” tão característica da pancreatite aguda, que pode de imediato ser excluída pelos estudos analíticos laboratoriais específicos¹⁰⁻¹². Outros quadros clínicos de abdómen agudo podem ser confundidos (colecistite aguda, perfuração de úlcera péptica) e ainda situações de cardiopatia isquémica ou até de dissecação da aorta abdominal²².

São raros os sintomas ou sinais acompanhantes referidos pelos doentes, que incluem náuseas ou vômitos, angor abdominal ou rápida perda de peso. Noutras circunstâncias, que cursam com situações de isquemia visceral (intestinal, hepática, esplénica), o quadro clínico pode assumir feições mais graves e complexas. Num plano totalmente oposto, a doença pode ocorrer e decorrer de forma assintomática e vir a ser revelada posteriormente por um estudo imagiológico suscitado por razão diversa, como já foi acentuado por alguns autores^{9,11,13,21}. Por via desse facto, é possível conceber-se que a incidência e frequência da doença sejam maiores do que a reportada até à actualidade.

A tomografia computadorizada e a angio-TC constituem-se consensualmente como os métodos auxiliares de excelência para o seu estudo e diagnóstico, mas a ressonância magnética nuclear, a ultrassonografia e a angiografia convencional também têm sido utilizados, embora mais raramente¹⁶.

Os achados sugestivos na tomografia computadorizada e angio-TC incluem o mais frequente e patognomónico que é a revelação de dois lumens arteriais separados pela íntima dissecada¹⁶, mas existem outros elementos que são de alguma forma sugestivos, como é o caso da dilatação aneurismática do tronco celíaco^{9,11}, a existência de um trombo mural excêntrico e a presença de uma reacção inflamatória dos tecidos em torno do tronco celíaco^{11,23}, cuja natureza é difícil de explicar e que pode tornar o seu isolamento cirúrgico difícil de realizar, como sucedeu com o presente caso clínico.

Incidentalmente, a tomografia computadorizada e a angio-TC podem revelar imagens de propagação do processo de dissecação às artérias hepática ou esplénica, ou oclusão das mesmas, traduzidas por infartos esplénicos ou hepáticos ou ainda e noutra plano, dissecação concomitante das artérias renais ou da mesentérica superior¹⁷.

A história natural da dissecação espontânea do tronco celíaco é mal conhecida, dada a raridade da situação. Porém, da casuística publicada, é possível concluir-se que o processo pode evoluir de forma diversa e benigna, culminando na resolução espontânea nalguns casos, em contraste com outros em que ocorreu a rotura da artéria e a morte do doente¹⁹. Quadros de isquemia aguda hepatobiliar ou esplénica, ou ainda intestinal, podem resultar da oclusão do tronco celíaco e/ou dos seus ramos, de gravidade e prognóstico variáveis. A médio e a longo termo foram descritas degenerescências aneurismáticas do tronco celíaco ou dos seus ramos hepato-esplénico.

Em virtude do desconhecimento da história natural da doença, torna-se difícil configurar a melhor ou a mais adequada abordagem terapêutica, que varia do tratamento conservador à intervenção cirúrgica correctiva e, ocasionalmente, à intervenção endovascular.

A grande maioria dos casos clínicos reportados na literatura foi objecto de tratamento conservador, baseado essencialmente no controlo farmacológico da dor, da hipertensão arterial e na administração de anticoagulantes, antiagregantes plaquetários, anti-inflamatórios e até esteróides^{11,16,18,20}. A eficácia desta abordagem tem sido escrutinada apenas em alguns casos, com recurso às técnicas de imagem e por períodos de tempo que raramente ultrapassam os dois anos, razão pela qual existe um desconhecimento quase absoluto sobre as consequências a médio e longo prazo da enfermidade, além de se desconhecerem as suas reais causas.

Os poucos casos que foram objecto de tratamento cirúrgico reparador dizem respeito às situações complicadas e mais graves, com implicação vital (rotura da artéria ou expansão aguda, isquemia visceral, progressão da dissecção, persistência da sintomatologia dolorosa) e consistiram essencialmente na ressecção da artéria dissecada e promovida a sua substituição, ou na utilização de procedimentos vários de revascularização hepato-esplénica, recorrendo a condutos protésicos ou autoenxertos venosos⁹.

A intervenção endovascular tem sido empregue excepcionalmente, possivelmente devido às dificuldades que experimenta no manejo da patologia do tronco celiaco e apenas há a referir um caso resolvido por fenestração de uma dissecção iatrogénica, resultante de um cateterismo arterial para quimioembolização²⁵.

No presente caso clínico, a intervenção cirúrgica configurou-se como a opção de escolha com o triplo objectivo de tratar os sintomas dolorosos e a dor anginosa abdominal, prevenir as potenciais complicações da doença já descritas e obter dados e elementos que permitissem formular um diagnóstico etiológico subjacente à dissecção - objectivos que foram plenamente conseguidos, nomeadamente no que concerne ao estudo histopatológico da

artéria excisada, que permitiu revelar uma insuspeitada mas inequívoca situação de fibrodisplasia arterial, o que se configura como uma situação excepcional, porventura única, nunca antes demonstrada, justificando-se por isso a sua publicação e divulgação.

Em 2011, Sugima e cols²⁶ publicaram um caso clínico de displasia fibromuscular complicada com dissecção espontânea de quatro artérias periféricas (tronco celiaco, mesentérica superior, renal esquerda e íliaca externa direita) ocorrendo num homem de 30 anos de idade. O doente foi objecto de tratamento conservador, o que não permitiu efectuar qualquer estudo histológico e o diagnóstico presuntivo de "fibrodisplasia da média" foi baseado em dados de imagem da tomografia computadorizada, que para o efeito são grosseiros, equívocos e inespecíficos, como o próprio trabalho tão claramente evidencia, ficando por isso por demonstrar a credibilidade diagnóstica de tão singular quanto insólito caso clínico.

É justo e oportuno salientar, a finalizar, que Diogo C. e Sá e cols.²⁶ publicaram, em 2009, aquele que parece ser o primeiro caso da literatura mundial de uma fibrodisplasia não complicada do tronco celiaco, expressa por um quadro clínico de isquemia intestinal crónica, tratada eficazmente por ressecção arterial e substituição protésica.

BIBLIOGRAFIA

- Dinis da Gama A. The surgical management of aortic dissection: from uniformity to diversity, a continuous challenge. *J Cardiovasc Surg* 1991;32:141-53
- Bauersfeld SR. Dissecting aneurysm of the aorta: presentation of 15 cases and a review of literature. *Ann Int Med* 1947;26:873-9
- Foord AG, Lewis RD. Primary dissecting aneurysms of peripheral and pulmonary arteries. *Arch Pathol* 1959;68:553-77
- Boquist L, Berg P. Multiple dissecting aneurysms of peripheral arteries. *J Pathol* 1970;100:145-8
- Guthrie W, Maclean H. Dissecting aneurysm of arteries other than the aorta. *J Pathol* 1972;108:219-35
- Bartoli JM, Moulin G, Distefano D et al. Dissection isolée du tronc coelique et de ses branches. *Ann Radiol* 1990;33:264-6
- Chaillou P, Moussu P, Noel SF et al. Dissection spontanée du tronc coelique. *Ann Chir Vasc* 1997;11:413-5
- Matsuo R, Ohta Y, Ohya Y et al. Isolated dissection of the celiac artery. *Angiology* 2000;51:603-7
- Glehen O, Feugier P, Aleksic Y, Delannoy P, Chevalier JM. Dissection spontanée du tronc coelique. *Ann Chir Vasc* 2001;15:687-92
- Ruggieri F, Amman-Vesti BR, Nigg C. Spontaneous dissection of visceral blood vessels - a rare case of epigastric pain. *Schweiz Rundsch Med Prax* 2004;93:285-9
- Ferroglio L, Allione A, Scalabrino E et al. Spontaneous dissection of the celiac artery: a pitfall in the diagnosis of acute abdominal pain-presentation of two cases. *Dig Dis Sci* 2004;49:1223-7
- Batsis J, Arora A. Celiac artery dissection: an uncommon cause of abdominal pain and weight loss. *Clin Gastroenterol Hepatol* 2005;3:A30
- Hirakawa E, Irrada K, Tsujik K. Asymptomatic dissecting aneurysm of the celiac artery: a variant of segmental arterial mediolysis. *Histopathology* 2005;47:544-6
- McGuinness B, Kennedy C, Holden A. Spontaneous celiac artery dissection. *Australas Radiol* 2006;50:400-1
- Woolard JD, Amman AD. Spontaneous dissection of the celiac artery: A case report. *J Vasc Surg* 2007;45:1256-8
- D'Ambrosio N, Friedman B, Siegel D, Katz D, Newatia A, Hines J. Spontaneous isolated dissection of the celiac arteries. *AJR* 2007;188:506-11
- Takayama T, Miyata T, Shirakawa M, Nagawa H. Isolated spontaneous dissection of the splanchnic arteries. *J Vasc Surg* 2008;48:329-33
- Poylin V, Hile C, Campbell D. Medical management of spontaneous celiac artery dissection. A case report and review of the literature. *Vasc and Endovasc Surg* 2008;42:62-4
- Nordanstig J, Gerdes H, Kocy H. Spontaneous isolated dissection of the celiac trunk with rupture of the proximal splenic artery: a case report. *Eur J Vasc Endovasc Surg* 2009;37:194-7
- Mousa AY, Coyle BW, Affuso J, Haser PB, Vogel TR, Graham AM. Nonoperative management of isolated celiac and superior mesenteric artery dissection: case report and review of the literature. *Vascular* 2009;17:359-64
- Silvestre JMS, Sardinha WE, Piazzalunga M, Fernandes B, Motta F, Silvestre GS. Isolated dissection of the celiac artery: a case report. *J Vasc Bras* 2010;9:152-5
- Wang JL, Hsieh MJ, Lee CH, Cheen CC, Hsieh IC. Celiac artery dissection presenting with abdominal and chest pain. *Am J Emerg Med* 2010;28:111.e3-e5
- Vaidya S, Digha M. Spontaneous celiac artery dissection and its management. *Radiology Case* 2010;4:30-3
- Zeina A-R, Nachtigal A, Troitsa A, Admon G, Aushovich N. Isolated spontaneous dissection of the celiac trunk in a patient with bicuspid aortic valve. *Risk Manag* 2010;6:383-6
- So YH, Chung JW, Park JH. Balloon fenestration of iatrogenic celiac artery dissection. *J Vasc Interv Radiol* 2003;14:493-6
- Sugima T, Imoto K, Uchida K, Yamagi H, Machida D, Okiyama M, Yasuda S, Takebayashi S. Fibromuscular dysplasia associated with simultaneous spontaneous dissection of four peripheral arteries in a 30-year-old man. *Ann Vasc Surg* 2011;25:838 e 9-838-11
- Cunha e Sá D, Rosa A, do Carmo G, Costa T, Pestana C, Horta A, Catarino A, Dinis da Gama A. Angina abdominal por displasia fibromuscular do tronco celiaco. Tratamento cirúrgico. *Casos Clínicos do Hospital da Luz* 2009/2010;pg161-9

Cronicamente consigo...^{1*}

1. RCM - Resumo das Características do Medicamento.

*Em doentes com risco elevado de ocorrência do primeiro evento cardiovascular (Framingham>20%; SCORE≥5%).



CRESTOR[®]
rosuvastatina



Informações essenciais compatíveis com o Resumo das Características do Medicamento

Crestor® comprimidos contendo 5mg, 10mg, 20mg ou 40mg de rosuvastatina. **Indicações terapêuticas:** Tratamento da hipercolesterolemia: Adultos, adolescentes e crianças com idade igual ou superior a 10 anos com hipercolesterolemia primária (tipo IIa incluindo hipercolesterolemia familiar heterozigótica) ou dislipidemia mista (tipo IIb) como adjuvante da dieta sempre que a resposta à dieta e a outros tratamentos não farmacológicos (p. ex. exercício físico, perda de peso) seja inadequada. Hipercolesterolemia familiar homozigótica, como adjuvante da dieta e de outros tratamentos hipolipemiantes (p. ex. LDL-aférese) ou se tais tratamentos não forem apropriados. Prevenção de acontecimentos cardiovasculares *major* em doentes nos quais se estima existir um risco elevado de ocorrência do primeiro acontecimento cardiovascular, como adjuvante de correção de outros fatores de risco. **Posologia e modo de administração:** A dose deverá ser individualizada de acordo com o objetivo da terapêutica e a resposta do doente, de acordo com as normas orientadoras de consenso atuais. Crestor pode ser administrado a qualquer hora do dia, com ou sem alimentos. Tratamento da hipercolesterolemia: A dose inicial recomendada é de 5 ou 10mg por via oral. Após 4 semanas, pode ser feito um ajustamento posológico para a dose seguinte. Prevenção de Acontecimentos Cardiovasculares: No estudo de redução de risco de acontecimentos cardiovasculares, a dose utilizada foi de 20mg por dia. População pediátrica: A utilização pediátrica apenas deve ser efetuada por especialistas. *Crianças e adolescentes entre os 10 e os 17 anos de idade (rapazes no Estádio Tanner II e acima, e raparigas com pelo menos 1 ano após a menarca):* Em crianças e adolescentes com hipercolesterolemia familiar heterozigótica, a dose inicial habitual é de 5mg, uma vez por dia. O intervalo de dose habitual é de 5-20mg, por via oral, uma vez por dia. A dose deve ser titulada de acordo com a resposta individual e tolerabilidade nos doentes pediátricos. A segurança e eficácia de doses superiores a 20mg não foram estudadas nesta população. O comprimido de 40mg não é adequado para utilização na população pediátrica. *Crianças de idade inferior a 10 anos:* Não se recomenda a utilização de Crestor em crianças de idade inferior a 10 anos. Idosos: Recomenda-se uma dose inicial de 5mg em doentes com idade > 70 anos. Insuficiência renal: Não é necessário ajuste posológico em doentes com insuficiência renal ligeira a moderada. A dose inicial recomendada é de 5mg em doentes com insuficiência renal moderada (deuração da creatinina < 60ml/min). Compromisso hepático: Não se verificou um aumento da exposição sistémica à rosuvastatina em indivíduos com pontuações 7 ou inferior na classificação de Child-Pugh (C-P). No entanto, tem sido observado aumento da exposição sistémica em indivíduos com pontuações 8 e 9 C-P. Raça: A dose inicial recomendada é de 5mg para doentes de ascendência Asiática. Polimorfismos genéticos: Para os doentes em que são conhecidos polimorfismos genéticos que podem levar ao aumento da exposição à rosuvastatina recomenda-se uma dose diária inferior de Crestor. Doentes com fatores predisponentes para miopatia: A dose inicial recomendada é de 5mg. Terapêutica concomitante: O risco de miopatia (incluindo rhabdomiólise) aumenta quando Crestor é administrado concomitantemente com determinados medicamentos que podem aumentar a concentração plasmática da rosuvastatina devido a interações com essas proteínas transportadoras (p. ex. ciclosporina e certos inibidores da protease incluindo combinações de ritonavir com atazanavir, lopinavir e/ou tipranavir). Sempre que possível, devem ser considerados medicamentos alternativos, e se necessário, considerar temporariamente a interrupção da terapêutica com Crestor. Em situações em que a administração conjunta destes medicamentos com Crestor é inevitável, o benefício e o risco do tratamento concomitante e ajustes na dose de Crestor devem ser cuidadosamente considerados. **Contra-indicações:** Doentes com hipersensibilidade à rosuvastatina ou a qualquer dos excipientes. Doentes com doença hepática ativa incluindo elevações persistentes e inexplícáveis das transaminases séricas e qualquer elevação das transaminases séricas excedendo 3xLSN. Doentes com compromisso renal grave (deuração da creatinina < 30ml/min). Doentes com miopatia. Doentes tratados concomitantemente com ciclosporina. Gravidez e aleitamento e em mulheres em idade fértil que não adotam medidas contraceptivas apropriadas. A dose de 40mg está contra-indicada em doentes com fatores predisponentes para miopatia/rhabdomiólise. **Advertências e precauções especiais de utilização:** Usar com precaução em doentes que consomem quantidades excessivas de álcool e/ou tenham história de doença hepática. Recomenda-se que sejam realizados testes da função hepática antes do início do tratamento e 3 meses após o início do tratamento. Prescrição com precaução em doentes com fatores predisponentes para miopatia/rhabdomiólise. Se os doentes manifestarem sinais ou sintomas sugestivos de miopatia devem ser medidos os níveis de *creatina fosfoquinase* (CK). A terapêutica deve ser interrompida se os níveis de CK estiverem francamente elevados (> 5xLSN) ou se os sintomas musculares forem graves e causarem desconforto diário. Crestor não deve ser usado em doentes com uma situação aguda grave, sugestiva de miopatia ou predisposição para o desenvolvimento de falência renal secundária a rhabdomiólise. Doentes a tomar estatinas e com alto risco de diabetes (glucose em jejum 5,6-6,9mmol/L, IMC > 30kg/m², triglicéridos elevados e hipertensão) devem ser monitorizados de acordo com as orientações locais. **Interações medicamentosas e outras formas de interação:** Não se recomenda o uso concomitante de rosuvastatina nos doentes infetados pelo VIH tratados com inibidores da protease. O uso concomitante de Crestor e gemfibrozil resultou num aumento para o dobro da C_{max} e AUC da rosuvastatina. O uso concomitante de Crestor e ezetimiba resultou num aumento na AUC da rosuvastatina de 1,2 vezes em indivíduos hipercolesterolemicos. O início da terapêutica ou o aumento da dose de Crestor em doentes tratados concomitantemente com antagonistas da vitamina K pode originar um aumento do INR pelo que é desejável a monitorização apropriada do INR. O uso concomitante de Crestor e um contraceutivo oral resultou num aumento da AUC de etinilestradiol e norgestrel. **Efeitos indesejáveis:** *Frequentes:* Cefaleia, tonturas, obstipação, náuseas, dor abdominal, mialgia, diabetes mellitus, astenia. *Pouco frequentes:* Prurido, erupção cutânea, urticária. *Raros:* Trombocitopenia, reação de hipersensibilidade incluindo angioedema, pancreatite, transaminases hepáticas aumentadas, miopatia (incluindo miosite), rhabdomiólise. *Muito raros:* Polineuropatia, perda de memória, icterícia, hepatite, artralgia, hematuria, ginecomastia. *Frequência desconhecida:* Depressão, alterações do sono (incluindo insónia e pesadelos), tosse, dispneia, diarreia, síndrome de Stevens-Johnson, miopatia necrosante imunomediada, edema. **Efeitos renais:** Em doentes tratados com Crestor foi observada proteinúria, sendo maioritariamente de origem tubular. **Efeitos no músculo-esquelético:** Mialgia, miopatia e, raramente, rhabdomiólise ou sem insuficiência renal aguda têm sido notificados em doentes tratados com Crestor em todas as doses, em particular, com doses > 20mg. **Efeitos hepáticos:** Um aumento das transaminases, foi observado num pequeno número de doentes tratados com rosuvastatina; na maioria destes casos, o aumento foi ligeiro, assintomático e transitório. Foram notificados os seguintes efeitos adversos com algumas estatinas: disfunção sexual e casos raros de doença pulmonar intersticial, especialmente com terapêutica de longa duração. A taxa de notificação de rhabdomiólise, acontecimentos renais graves e acontecimentos hepáticos graves (consistindo principalmente no aumento das transaminases hepáticas) é maior com a dose de 40mg. **Titular da autorização de introdução no mercado:** AstraZeneca Produtos Farmacêuticos, Lda., Rua Humberto Madeira, 7, Queluz de Baixo, 2730-097 Barcarena. **Informações revistas em Fevereiro de 2013. Para mais informações deverá contactar o titular da autorização de introdução no mercado. Medicamento sujeito a receita médica. Medicamento comparticipado (37% no regime geral e 52% no regime especial). Versão 3.0 (Fevereiro 2013).**

AstraZeneca 

AstraZeneca Produtos Farmacêuticos, Lda
Rua Humberto Madeira n.º 7 - Queluz de Baixo - 2730-097 Barcarena - Contribuinte N.º PT 502 942 240
Capital Social 1.500.000 € - Mat. Cons. Reg. Com. Cascais sob o N.º 502942240

ANOMALIAS VASCULARES AÓRTICAS E DIVERTÍCULO DE KOMMERELL, UM DIAGNÓSTICO IMAGIOLÓGICO

Vasco Mascarenhas, Hugo Marques, Hugo Valentim, Adalgisa Guerra,
P. Diana Afonso, Carlos Ventura, Augusto Gaspar

Centro de Imagiologia, Departamento de Medicina Geral
e Familiar do Hospital da Luz, Lisboa

Resumo

As anomalias vasculares aórticas são entidades complexas do ponto de vista anatómico e de abordagem clínica. Os autores descrevem um caso clínico de arco aórtico direito e artéria subclávia esquerda aberrante associada a divertículo (aneurisma) de Kommerell, em doente assintomático. O arco aórtico direito é uma anomalia congénita pouco requeente da aorta, sendo rara na ausência de patologia cardíaca conhecida. Estão descritas há mais de dois séculos anomalias da aorta, e em particular arco aórtico direito, e, desde então, foram propostas várias classificações com base na distribuição dos vasos supra-aórticos, relações com o esófago e concomitância de anomalias cardíacas congénitas. Na população adulta o arco aórtico direito constitui uma entidade frequentemente assintomática, exceptuando os casos em que se desenvolve patologia aneurismática associada. Este fenómeno pode ocorrer ao nível da emergência de artéria subclávia esquerda aberrante, sendo conhecido como divertículo de Kommerell. Apesar da sua raridade, trata-se de uma entidade clinicamente relevante, dada a mortalidade associada a rotura, a morbilidade decorrente de compressão de estruturas mediastínicas e a complexidade da abordagem cirúrgica.

Summary

Aortic vascular anomalies and Kommerell's diverticulum, an imagiologic diagnosis

Aortic vascular anomalies are complex anatomic entities requiring often complex and problematic surgical approaches. The authors report the clinical case of a Kommerell's diverticulum and right-sided aortic arch. Right-sided aortic arch is an uncommon congenital defect of the aorta and it is rare in the setting of an otherwise normal heart. A right-sided aortic arch was described more than two centuries ago. Several classifications of these anomalies have been proposed on the basis of the arrangement of the arch vessels, relationships with the esophagus, or the presence of congenital heart anomalies. In the adult population, a right-sided aortic arch is often asymptomatic, unless aneurismal disease develops. This usually occurs at the level of the take-off of an aberrant left subclavian artery and is known as a Kommerell's diverticulum. In spite of its rarity, this condition is clinically relevant due to the mortality associated with rupture, morbidity caused by compression of mediastinal structures, and complexity of surgery.

INTRODUÇÃO

As anomalias vasculares aórticas são entidades complexas do ponto de vista anatómico e de abordagem clínica. Na população adulta o arco aórtico direito (AAD) constitui

uma entidade frequentemente assintomática, exceptuando-se os casos em que se desenvolve patologia aneurismática associada. Este fenómeno pode ocorrer ao nível da emergência de uma artéria subclávia esquerda aberrante, sendo conhecido como divertículo de Kommerell. Trata-se de uma

entidade clinicamente relevante, dada a mortalidade associada a rotura, a morbilidade decorrente de compressão de estruturas mediastínicas e a complexidade da abordagem cirúrgica.

CASO CLÍNICO

Indivíduo do sexo masculino, de 54 anos de idade, recorreu a consulta de Medicina Geral e Familiar do Hospital da Luz para realizar avaliação médica de rotina.

Na história actual salientava-se apenas perda de libido, sem outros sintomas ou sinais acompanhantes. A história pregressa relatava tuberculose pulmonar aos sete anos de idade e nos antecedentes familiares era referida patologia cardíaca paterna não especificada e perturbações do humor maternas. A avaliação analítica de rotina revelou apenas hipercolesterolemia (colesterol total: 194 mg/dL), sem outras alterações a destacar.

Foi realizado eletrocardiograma (ECG) que documentou a presença de ritmo sinusal com atraso inespecífico de condução intraventricular. A prova de esforço revelou ausência de resposta isquémica ou disrítica ao esforço, embora com resposta hipertensiva sistólica ao esforço (boa tolerância ao esforço). A avaliação imagiológica ecográfica abdominal, renal e pélvica apenas documentou como achado relevante presença de hipertrofia prostática de grau I. A avaliação radiográfica do tórax (Fig. 1) mostrou uma alteração do trajecto da aorta torácica ascendente com acentuação do calibre do arco aórtico, aspectos que motivaram a realização de estudo de tomografia computadorizada (TC) torácica.

O estudo angiográfico por TC do tórax (Fig. 2 A,B,C,D,E) revelou a presença de arco aórtico direito com ordem de emergência dos troncos supra-aórticos da esquerda para a direita, associado a aneurisma aórtico sacu-

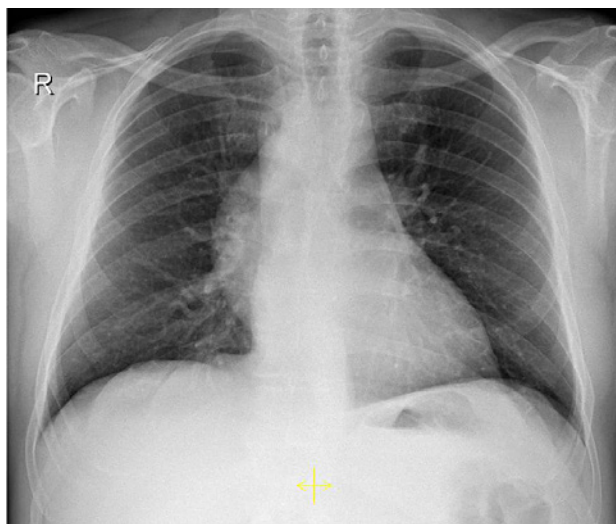


Figura 1

Radiografia do tórax (pósterio-anterior). Acentuação do calibre da aorta com posicionamento do arco aórtico direito.

lar retroesofágico (divertículo de Kommerell) no local da emergência filiforme da artéria subclávia esquerda. Esta artéria apresentava trajecto aberrante retroesofágico (ASCEA) e condicionava moldagem esofágica.

O diagnóstico final foi o de arco aórtico direito tipo II

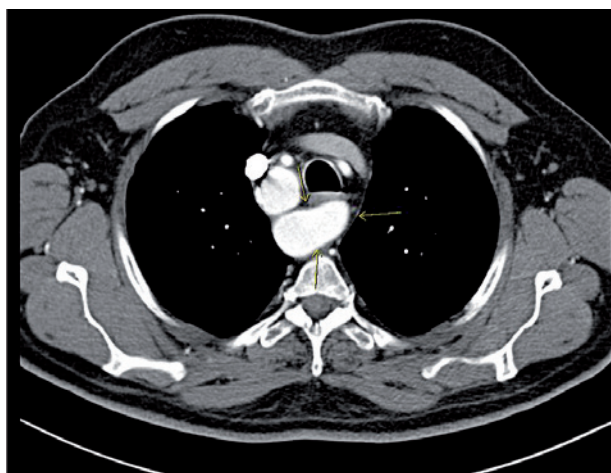


Figura 2A

Angio-TC torácica. Reconstrução axial. Divertículo de Kommerell (setas) com arco aórtico direito.

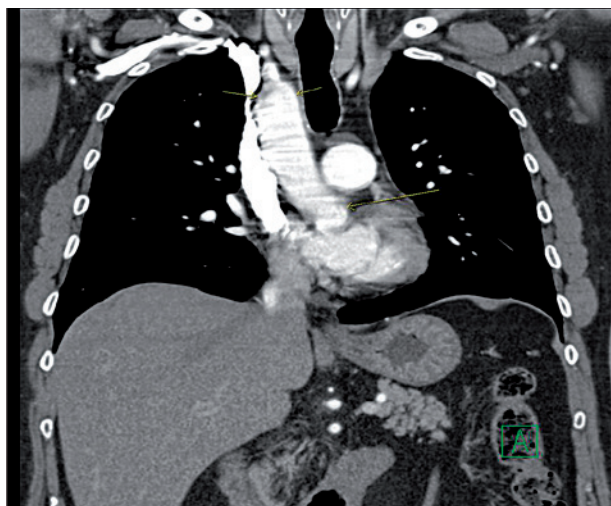


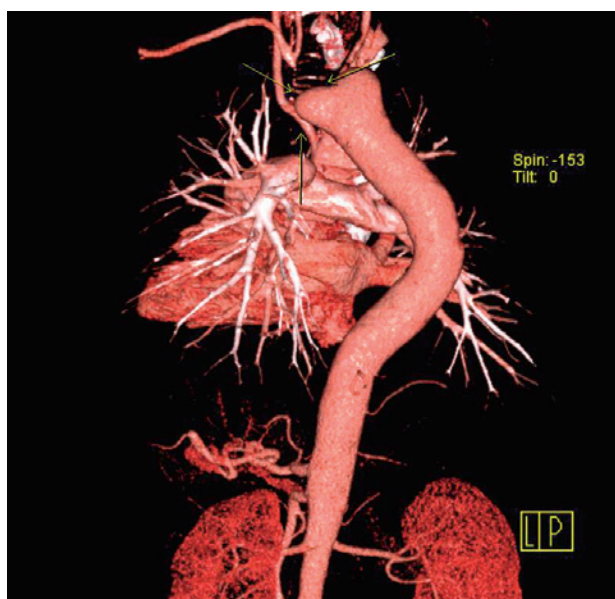
Figura 2B

Angio-TC torácica. Reconstrução coronal. Arco aórtico direito, paratraqueal direito (setas).

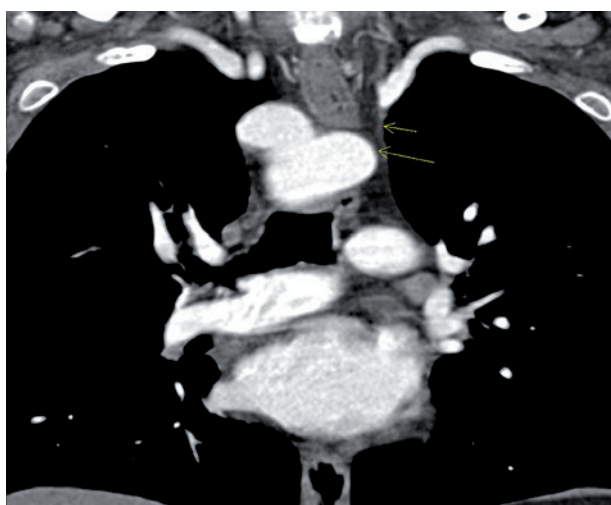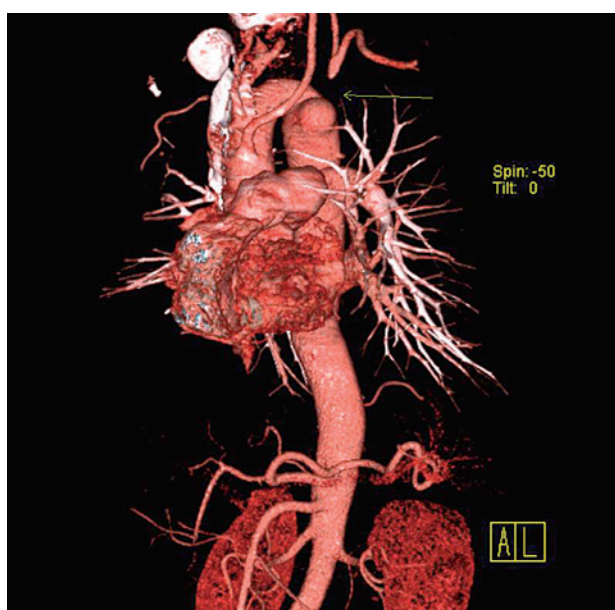


Figura 2C

Angio-TC torácica. Reconstrução coronal. Artéria subclávia esquerda aberrante trombosada com emergência a partir de divertículo aórtico.


Figura 2D

Angio-TC torácica. Reconstrução 3D (vista posterior). Divertículo de Kommerell (setas).


Figura 2E

Angio-TC torácica. Reconstrução 3D (vista anterior). Divertículo de Kommerell e emergência trombosada da artéria subclávia esquerda (setas).

associado a divertículo de Kommerell, com estenose crónica da artéria subclávia esquerda aberrante. Após o diagnóstico imagiológico, o doente foi encaminhado para consultas de Cardiologia e de Cirurgia Vascular, no sentido de determinar a terapêutica mais adequada.

DISCUSSÃO

Define-se arco aórtico direito quando ocorre cruzamento da aorta sobre o brônquio principal direito. Trata-se de uma anomalia congénita rara da aorta e está presente em

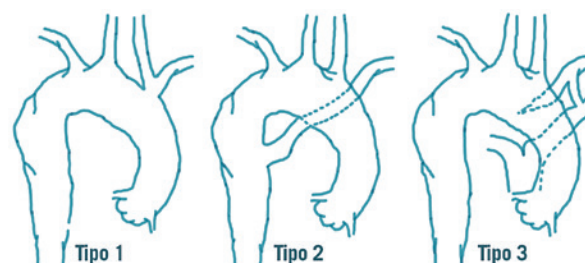
cerca de 0,05% a 0,1% em séries radiológicas¹, e em 0,04% a 0,1% de séries de autópsias². Nas séries de autópsias, em cerca de 50% dos casos está associado a artéria subclávia esquerda aberrante².

Kommerell, em 1936, descreveu uma artéria subclávia direita aberrante com origem da aorta torácica descendente, associada a persistência de remanescente da aorta dorsal direita³. Esta alteração tinha a aparência de um divertículo do qual tinha origem a artéria subclávia direita aberrante e foi designada divertículo de Kommerell³. A artéria subclávia direita aberrante com arco aórtico à esquerda é a anomalia congénita mais comum envolvendo a artéria subclávia.

No embrião, desenvolvem-se seis pares de arcos aórticos em diferentes estádios da organogénese⁴. O quarto arco aórtico primitivo esquerdo forma o arco aórtico adulto. O quarto arco aórtico primitivo direito geralmente desaparece produzindo o trajecto aórtico habitual. Nos casos em que o arco aórtico esquerdo involui e o arco direito persiste, então dá origem ao arco aórtico direito. Se ambos os arcos persistirem, forma-se um duplo arco ou anel vasculare redor da traqueia e esófago⁴.

Múltiplas classificações destas anomalias vasculares foram desenvolvidas com base na disposição dos vasos supra-aórticos, na relação vascular com o esófago e na presença de anomalias cardíacas congénitas^{5,6}. Estão descritos três tipos de arco aórtico direito (Fig. 3)⁷:

- Tipo I - com emergência “em espelho” dos vasos supra-aórticos;
- Tipo II - com artéria subclávia esquerda aberrante;
- Tipo III - artéria subclávia isolada (artéria subclávia ligada à artéria pulmonar através do canal arterial (*ductus arteriosus*)).


Figura 3

Esquema ilustrativo dos três tipos de arco aórtico segundo Edwards⁷ (adaptado).

O tipo I representa 59% de todos os arcos aórticos direitos. O tipo II representa 39,5% e o tipo III apenas 0,8%⁵. Anomalias cardíacas congénitas estão presentes em 75 a 85% do tipo I e tipo III e em 5 a 10% do tipo II (nomeadamente tetralogia de Fallot, estenose pulmonar com defeitos do septo ventricular, atresia tricúspide e *truncus arteriosus*)⁵.

A etiologia do arco aórtico direito é globalmente desconhecida. Uma deleção no cromossoma 22q11 está associada a 24% de incidência de anomalias isoladas da lateralidade da ramificação aórtica⁸.

O quadro clínico do arco aórtico direito é, em geral, assintomático. Em crianças, os sintomas estão relacionados com as anomalias cardíacas congénitas ou, mais raramente, com a compressão de estruturas mediastínicas (traqueia e esófago). Em adultos, os sintomas resultam de alterações ateroscleróticas dos vasos anómalos, dissecação ou dilatação

aneurismática com compressão das estruturas adjacentes causando disfagia, dispneia, estridor, tosse, pneumonia de repetição, enfisema obstrutivo ou dor torácica^{9,10}.

Uma artéria subclávia aberrante pode estar localizada em topografia retroesofágica (80%), entre o esófago e a traqueia (15%), ou em localização pré-traqueal (5%)¹¹, podendo causar sintomas, mesmo sem existência de aneurisma associado.

Numa revisão bibliográfica sobre os aneurismas de Kommerell associados a artérias subclávias aberrantes, documentou-se que em 19% dos doentes ocorreu rotura, com 100% de mortalidade¹². O tamanho crítico para rotura não é conhecido, dada a raridade destes fenómenos. Ainda assim, alguns autores recomendam a reparação das lesões aneurismáticas quando estas excedem os 3 cm (em doentes de risco adequado)¹³. Está referida uma taxa de mortalidade no tratamento electivo de divertículo de Kommerell de 16,6%¹², embora noutras séries varie entre 8,3% e 18%¹³.

O diagnóstico de anel vascular é, em estudos clássicos, sugerido por esofagograma baritado (demonstra compressão extrínseca), devendo porém ser realizada, em qualquer circunstância, angiogramografia computadorizada ou angioressonância de tórax, para que seja possível uma definição concreta da anatomia vascular. A broncoscopia e endoscopia digestiva podem ser necessárias no pré-operatório ou no pós-operatório para confirmar o resultado cirúrgico¹⁵.

A terapêutica, nomeadamente no que se refere à técnica cirúrgica para reparação destas lesões, deverá ser delineada em função das anomalias anatómicas, da presença ou não de aneurisma e do risco anestésico-cirúrgico

associado. Várias técnicas (seja cirurgia directa ou endovascular) estão disponíveis para a correcção destas lesões, nomeadamente:

- Uma toracotomia pósterio-lateral (esquerda ou direita), procedendo-se a substituição de segmento de aorta aneurismática ou reparação com *patch*, complementadas por revascularização da artéria subclávia, habitualmente por abordagem cervical (com transposição subclávio-carotídea ou bypass carótidosubclávio);
- Uma correcção endovascular (híbrida), com revascularização da artéria subclávia por abordagem cervical e posterior exclusão do aneurisma com colocação de endoprótese aórtica^{18,19}.

CONCLUSÃO

O divertículo de Kommerell associado a arco aórtico direito é uma anomalia vascular rara, muitas vezes assintomática. A possibilidade da ocorrência de complicações potencialmente fatais impõe uma avaliação clínica e imagiológica minuciosa para determinar a melhor abordagem médica ou cirúrgica.

A caracterização da variação anatómica individual e sua avaliação imagiológica detalhada são essenciais para determinar e planificar os procedimentos cirúrgicos mais adequados para a correcção destas anomalias e desta forma atingir os melhores resultados cirúrgicos. Várias técnicas terapêuticas são possíveis, podendo ser ponderada uma abordagem cirúrgica directa ou endovascular.

BIBLIOGRAFIA

1. Shuford WH, Sybers RG, Gordon JJ, Baron MG, Carson GC. Circumflex retroesophageal right aortic arch simulating mediastinal tumor or dissecting aneurysm. *Am J Roentgenol* 1986;146:491-6.
2. Hastreiter AR, D'Cruz IA, Cantez T. Rightsided aorta. Part1: Occurring of right aortic arch in various types of congenital heart disease. *Br Heart J* 1966;28:722-5.
3. Kommerell B. Verlagerung des oesophagus durcheine abnorm verlaufende arteria subclávia dextra (Arteria Lusoria). *Fortschr GebRoentgenstr* 1936;54:590-5.
4. Kasai T. Tomographic changes of the surrounding structures of the arch of the aorta in various anomalies of the aorta in man. *Acta Anat Nippon* 1962;37:281.
5. Felson B, Palayew MJ. The two types of right aortic arch. *Radiology* 1963;81:745.
6. Stewart JR, Kincaid OW, Edwards JE. An atlas of vascular rings and related malformation of the aortic arch system. Springfield, Ill: Charles C Thomas, 1964:129.
7. Edwards JE. Anomalies of the derivatives of the aortic arch system. *Med Clin N Am* 1948;32:925-48.
8. McElhinney DB, Clark BJ III, Weinberg PM, et al. Association of chromosome 22q11 deletion with isolated anomalies of aortic arch laterality and branching. *J Am Coll Cardiol* 2001;37:2114-9.
9. Patiniotis TC, Mohajeri M, Hill DG. Right aortic arch with aberrant left subclavian artery: aneurysmal dilatation causing symptomatic compression of the right main bronchus in na adult. *Aust N Z J Surg* 1995;65:690-2.
10. Drucker MH, Symbas PN. Right aortic arch with aberrant left subclavian artery: symptomatic in adulthood. *Am J Surg* 1980;139:432-5.
11. Gomes MM, Bernatz PE, Forth RJ. Arteriosclerotic aneurysm of an aberrant right subclavian artery. *Dis Chest* 1968;54:549-52.
12. Austin EH, Wolfe GW. Aneurysm of aberrant subclavian artery with a review of the literature. *J Vasc Surg* 1985;2:571-7.
13. Cina CS, Althani H, Pasenau J, Abouzahr L. Kommerell's diverticulum and right-sided aortic arch: A cohort study and review of the literature. *J Vasc Surg* 1985;2:571-7.
14. Komiyama M, Yasui T. Left subclavian artery originating from Kommerell diverticulum in the left aortic arch. *J Thorac Cardiovasc Surg.* 2006;132(6):1477.
15. Backer CL, Mavroudis C, Rigsby CK, Holinger LD. Trends in vascular ring surgery. *J Thorac Cardiovasc Surg.* 2005;129(6):1339-47.
16. Ota T, Okada K, Takanashi S, Yamamoto S, Okita Y. Surgical treatment for Kommerell's diverticulum. *J Thorac Cardiovasc Surg.* 2006;131(3):574-8.
17. Backer CL, Hillman N, Mavroudis C, Holinger LD. Resection of Kommerell's diverticulum and left subclavian artery transfer for recurrent symptoms after vascular ring division. *Eur J Cardiothorac Surg.* 2002;22(1):64-92.
18. Frigatti P, Grego F, Deriu G, Sandro L. Hybrid endovascular treatment of aneurysm degeneration in a rare right-aortic arch anomaly with Kommerell diverticulum. *J Vasc Surg* 2009; 50:903-6.
19. Riesenman P, Campbell C, Farber M. Endovascular repair of a Kommerell's diverticulum in a patient with a left-sided aortic arch and right-sided descending thoracic aorta *J Vasc Surg* 2009;49:1577-9.

TRATAMENTO ENDOVASCULAR DE PSEUDOANEURISMA DE UMA ARTÉRIA RECTAL EM ROTURA

Mário Vieira, Sérgio Sampaio, José Lopes, Paz Dias,
José Fernando Teixeira, R. Roncon de Albuquerque

Serviço de Angiologia e Cirurgia Vascular do Centro Hospital de São João, Porto

Resumo

Um indivíduo do sexo masculino, de 22 anos de idade, com antecedentes de HTA, foi observado no Serviço de Urgência por dor abdominal intensa de início agudo, interpretada como apendicite aguda. Durante a cirurgia, constatou-se a presença de extenso hemoperitoneu, tendo-se convertido para laparotomia exploradora sem identificação de foco hemorrágico, confirmando-se por arteriografia per-operatória uma irregularidade parietal da artéria rectal superior, sem hemorragia activa. O doente manteve-se estável até ao 15º dia do pós-operatório, em que se registou agravamento clínico e queda da hemoglobina. Uma Angio-TC revelou um pseudoaneurisma da artéria rectal superior com extenso hematoma retroperitoneal organizado. O doente foi proposto para correcção cirúrgica que não realizou por alterações inflamatórias e fibróticas extensas, sendo sido referenciado para exclusão endovascular que realizou com embolização por coils após cateterização selectiva.

O procedimento decorreu sem complicações. Realizou-se cateterização a montante e a jusante do pseudoaneurisma, com microcateter, e embolização por coils. A arteriografia de controlo evidenciou ausência de preenchimento do aneurisma. O doente manteve-se assintomático no pós-procedimento, com estabilidade clínica e analítica.

Os pseudoaneurismas da artéria mesentérica inferior são condições raras mas potencialmente fatais, com indicação formal para tratamento, dado o risco de rotura livre. O recurso a técnicas endovasculares permite, de forma minimamente invasiva, a sua exclusão, com taxas de sucesso elevadas. Duvidas se mantêm no que respeita à funcionalidade do órgão envolvido e à taxa de recorrência a longo prazo, sendo por isso imperativo um correcto follow-up destes doentes.

Summary

Endovascular management of a ruptured pseudoaneurysm of a rectal artery

A 22-years old male patient, with a history of renovascular hypertension, was evaluated in the emergency department for abdominal pain of acute onset, interpreted as acute appendicitis. During surgery, we identified an extensive haemoperitoneum which required conversion to laparotomy without identifying focal hemorrhage. A peri-operative angiography disclosed a parietal irregularity of the upper rectal artery, without active bleeding. The patient remained stable until the 15th postoperative day, when there was clinical deterioration and hemoglobin decrease. Angio-CT revealed the presence of an upper rectal artery pseudoaneurysm with an extensive retroperitoneal and organized hematoma. The patient was proposed for surgical correction which was not carried out due to extensive inflammatory and fibrotic changes, being referred for endovascular exclusion, performed by selective catheterization and coil embolization.

The procedure went without complications. Catheterization was performed upstream and downstream of the

pseudoaneurysm, with microcatheter, and embolization performed with coils. Control angiography showed no filling of the aneurysm. The patient remained asymptomatic after the procedure, with clinical and analytical stability.

Inferior mesenteric artery primary pseudoaneurysms are rare but potentially fatal, with formal indication for treatment, given the risks of free rupture. The use of endovascular techniques allows a minimally invasive approach, with exclusion of the PA, with high rates of primary success. Doubts remain regarding the functionality of the involved organ and long-term recurrence rates; therefore high importance is given to proper follow-up of these patients.

INTRODUÇÃO

Os aneurismas viscerais, tanto verdadeiros como falsos, são condições raras na prática clínica. A verdadeira incidência é desconhecida, variando actualmente entre 0.01% e 2%². A decisão terapêutica varia actualmente entre a vigilância ou o tratamento, cirúrgico ou endovascular, sendo o último alvo de crescente interesse, dado tratar-se de uma abordagem minimamente invasiva. Contudo, os resultados a longo prazo são ainda alvo de discussão.

Apresenta-se um caso clínico de pseudoaneurisma da artéria rectal superior, com especial interesse na apresentação e evolução clínica, diagnóstico e tratamento.

CASO CLÍNICO

Doente caucasiano de 22 anos de idade, do sexo masculino, com antecedentes de hipertensão arterial de causa secundária, renovascular, por fibrodilatação da artéria renal direita. Observado no serviço de urgência de um hospital periférico, apresentava à entrada uma dor abdominal aguda, interpretada como apendicite aguda, tendo sido proposto para apendicectomia.

No procedimento cirúrgico, constatou-se a presença de extenso hemoperitонеu, pelo que foi realizada uma laparotomia exploradora, sem identificação de foco hemorrágico. Não foram identificados sinais sugestivos de trauma, infecção ou lesão iatrogénica. Dados os achados intra-operatórios, o doente foi transferido, com "packing abdominal", para estudo imagiológico.

O estudo por angio-TC e angiografia digital revelou irregularidade da parede da artéria rectal superior, com lesão estenótica na porção média e dilatação pós-estenótica, sem perda activa de sangue, com hematoma retroperitoneal de 85mm por 46mm de diâmetro. Dados os referidos achados, optou-se por vigilância clínica e imagiológica, sendo o doente novamente re-transferido para o hospital de origem 15 dias depois, mantendo estabilidade durante o internamento.

Um mês após o episódio inicial, registou-se novo agravamento clínico, com queda do valor da hemoglobina e dor abdominal, tendo realizado nova angio-TC que revelou pseudoaneurisma da artéria rectal superior, com aumento do hematoma retroperitoneal para 105mm por 55mm. Dados os achados, foi novamente submetido a laparotomia para tratamento, tendo sido suspenso pela presença de plastron inflamatório e friabilidade das ansas, tendo-se optado por tratamento endovascular.

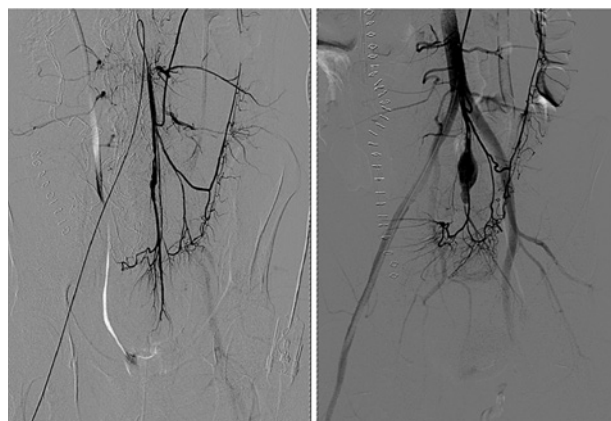


Figura 1

Angiografia inicial e pré-embolização (1 mês após evento inicial).

Procedeu-se a novo controlo angiográfico com visualização de pseudoaneurisma da artéria rectal superior com 18.2mm de diâmetro (Fig. 1). Optou-se pelo tratamento endovascular com oclusão por coils. Promoveu-se à cateterização da artéria rectal média por via transaneurisma, com deposição de 2 microcoils Tornado® (Cook®) de 2mm, por microcatheter, seguido do preenchimento do saco aneurismático com 3 microcoils de 4mm e do ramo proximal da artéria rectal superior com 3 microcoils de 5mm e 2 de 2mm (Fig. 2).

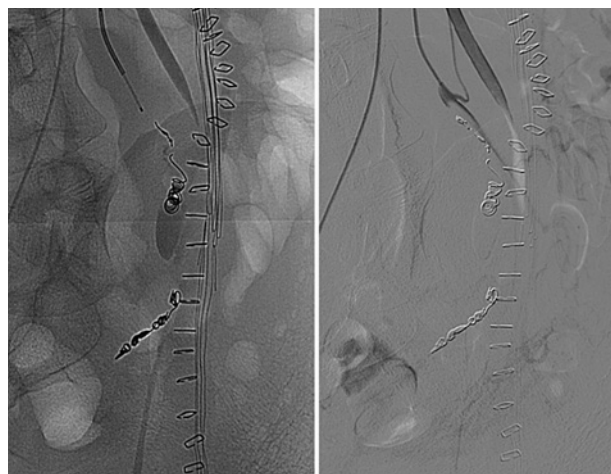

Figura 2

Embolização com microcoils do ramo eferente, saco aneurismático e ramo aferente. Controlo angiográfico final sem preenchimento retrógrado ou anterógrado..

RESULTADO

O procedimento decorreu sem qualquer complicação. Na angiografia final não se evidenciou preenchimento do saco aneurismática, tanto por via anterógrada como retrógrada (Fig. 2). Foi efectuado um controlo imagiológico por Angio-TC (Fig. 3) ao 2º dia pós-procedimento que não evidenciou retenção do produto de contraste no pseudoaneurisma, nem evidência de extravasamento hemático. O doente apresentou um quadro febril ao 3º dia, tendo realizado novo controlo imagiológico abdominal cuja análise do hematoma não permitia excluir sobreinfecção, pelo que iniciou antibioticoterapia de largo espectro com imipenem 500mg de 8/8h horas e foi proposto para drenagem ecoguiada que realizou sem saída de conteúdo purulento significativa. Ao 15º dia pós-embolização, o doente teve alta para o domicílio, apirético, assintomático, sem perdas hemáticas visíveis, sem antibioticoterapia para ambulatório e com marcadores inflamatórios normais, com tolerância à alimentação oral e transito intestinal normalizado.

Na consulta externa ao 2º mês, o doente mantinha evolução satisfatória, sem queixas, com palpação abdominal indolor, a revelar apenas ligeiro empastamento nos andares inferiores à palpação profunda.

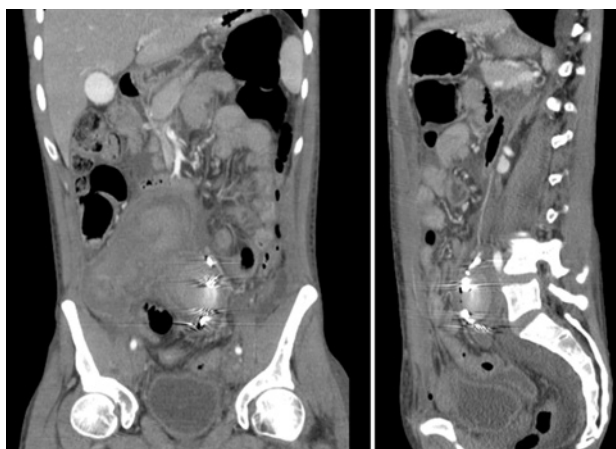


Figura 3

Angio-TC pós-embolização de pseudoaneurisma a revelar retenção de contraste no seu interior, sem evidência de extravasamento hemático.

DISCUSSÃO E CONCLUSÕES

Os pseudoaneurismas viscerais são doenças raras, com taxas de incidência inferior a 1%⁴. Dos aneurismas esplâncnicos, cerca de 2% atingem as artérias do segmento entérico jejunal, ileal ou cólico. São frequentemente únicos. O mecanismo patogénico desses aneurismas é ainda hoje desconhecido.

São vários os agentes etiológicos conhecidos para os pseudoaneurismas viscerais, entre os quais se destacam a infecção/inflamação, traumatismo, degenerescência da camada média arterial ou mesmo lesão iatrogénica. No caso descrito, apesar de não ter sido identificado nenhum

gesto que justifique a lesão iatrogénica, a mesma não poderá ser excluída, juntando-se assim à degenerescência da camada média, tendo em conta o antecedente de displasia da artéria renal direita e a imagem de estenose arterial circunflexa com irregularidade da parede da artéria, com dilatação pós-estenótica.

No que respeita ao risco de rotura, a probabilidade é especialmente alta na presença de pseudoaneurismas em comparação com aneurismas verdadeiros, uma vez que a possibilidade de rotura não parece estar relacionada com as dimensões, havendo um risco elevado mesmo em aneurismas de pequenas dimensões, em especial nos casos de artérias jejunais, ileais ou cólicas. Essa rotura pode ocorrer tanto em peritoneu livre como para o retroperitoneu, ou mesmo para o tracto gastrointestinal.

No que respeita ao tratamento, as indicações absolutas actuais para tratamento incluem a presença de pseudoaneurismas com sintomas associados. Contudo, mesmo nos casos assintomáticos, dado o risco de rotura mesmo para aneurismas inferiores a 1cm, a atitude terapêutica parece ter indicação crescente. Esse tratamento pode passar desde a cirurgia convencional até à exclusão endovascular.

O tratamento convencional por abordagem cirúrgica, comporta, em comparação com tratamento endovascular, um risco considerável de morbimortalidade, em especial no caso de mau estado clínico e abdómen hostil, de que é exemplo o caso apresentado, associado ao facto de que na grande maioria dos casos, a sua identificação intra-operatória é difícil⁴. Contudo, conforme considera Marone *et al*³, essa abordagem é ainda considerado o *gold standard* em diversos centros.

A terapêutica endovascular, à imagem da crescente indicação para tratamento de múltiplas patologias do foro vascular, permite uma diminuição marcada da morbilidade, assim como da mortalidade relacionada com o aneurisma, cuja taxa aos 30 dias se encontra actualmente cerca dos 3%¹. Possibilita ainda encurtar o tempo de interno pós-procedimento, assim como uma rápida recuperação da actividade diária normal. No que respeita à morbilidade do procedimento, especial atenção deve ser tomada no que concerne ao vaso alvo do aneurisma, tanto na localização como na etiologia, que pode dificultar ou mesmo impossibilitar a exclusão endovascular, aumentando o risco de complicações associadas, como no próprio órgão irrigado pelo vaso, dado haver situações em que é necessário manter a permeabilidade do vaso, impedindo a isquemia aguda. No caso clínico exposto, dada a permeabilidade da artéria rectal média e inferior, concluiu-se não haver risco considerável de isquemia colo-rectal, tendo-se avançado para a exclusão aneurismática e vigilância de possíveis sinais de isquemia.

Os resultados a longo prazo do tratamento endovascular, pela exclusão por coils, actualmente a opção mais utilizada (77% a 96%^{1,2}), são ainda indefinidos. As taxas de sucesso pós-procedimento reportadas variam entre 98% e 100%, com taxas de reperfusão do aneurisma aos 30 dias entre os 3% e 5%^{1,5}. Dados os baixos tempos de follow-up das recentes séries publicadas, baixo número de doentes

por amostra e a ausência de estudo randomizados, dúvidas ainda se mantêm sobre a real taxa de recorrência e reintervenção a longo-prazo, sendo por isso fundamental uma vigilância regular dos doentes tratados.

REFERÊNCIAS

1. Frankhauser G T, Stone W M, Naidu S G, Oderich G S, Ricotta J J, Bjarnason H, Money S R. The minimally invasive management of visceral artery aneurysms and pseudoaneurysms. *J Vasc Surg* 2011;53:966-70.
2. Tulsyan N, Kashyap V S, Greenberg R K, Sarac T P, Clair D G, Pierce G, Ouriel K. The endovascular management of visceral artery aneurysm and pseudoaneurysm. *J Vasc Surg* 2007;45:276-83.
3. Marone E M, Mascia D, Kahlberg D, Brioschi C, Tshomba Y, Chiesa R. Is Open Repair Still the Gold Standard in Visceral Artery Aneurysm Management?. *Ann Vasc Surg* 2011;25:936-946.
4. Rockman C B, Moldano T S. Splanchnic Artery Aneurysms. *Rutherford's Vascular Surgery* 7th ed. 2010. Chapter 138.
5. Lagana D, Carrafiello G, Mangini M, Dionigi G, Caronno R, Castelli P, et al. Multimodal approach to endovascular treatment of visceral artery aneurysms and pseudoaneurysms. *Eur J Radiol.* 2006;59:104–111

ILOMEDIN®

SÍNDROME DE BOCKENHEIMER. CASO CLÍNICO

Sandrina Figueiredo Braga, José Ferreira Penêda

Serviço de Angiologia e Cirurgia Vascular do Centro Hospitalar de Vila Nova de Gaia/Espinho e Departamento de Anatomia da Faculdade de Medicina da Universidade do Porto

Resumo

Os autores descrevem o caso clínico de um jovem de 12 anos de idade, com uma extensa rede venosa superficial em quase toda a área corporal, presente desde o nascimento e com agravamento nos últimos meses e a ocorrência de trombozes venosas superficiais. Não tinha outras alterações ao exame físico, e não manifestava qualquer sintomatologia nem achados analíticos ou imagiológicos particulares. O exame histológico das lesões revelou veias superficiais ectasiadas, sem qualquer proliferação de células endoteliais e quantidade de elastina nas paredes destas veias diminuída. Foi estabelecido o diagnóstico de síndrome de Bockenheimer. As características desta síndrome rara são descritas e discutidas.

Summary

Bockenheimer's syndrome. A clinical report

The authors report the clinical case of a 12-year-old boy with an extensive superficial venous network in almost every area of the body, present since birth and worsening in recent months, with the occurrence of superficial venous thrombosis. No other changes on physical examination were noted, no symptoms and no analytical or imaging findings were found. Histological examination of the lesions revealed ectatic superficial veins without any proliferation of endothelial cells and the amount of elastin in the walls of these veins was decreased. The patient was diagnosed as a Bockenheimer's syndrome. The main features of this rare syndrome are described and discussed.

CASO CLÍNICO

Doente do sexo masculino, de 12 anos de idade, referenciado à consulta da Especialidade por dilatação da rede venosa cutânea, com agravamento nos últimos meses. Nenhum familiar apresentava alterações semelhantes. A observação demonstrou dilatação exuberante da rede venosa superficial, compreendendo praticamente toda a área corporal (Figs. 1-4). As pálpebras apresentavam rede venosa visível, sendo evidente cianose palpebral com a pendência cefálica. Sem outras alterações ao exame físico,

nomeadamente sem edemas, pulsos arteriais normais, sem manchas "vinhosas", sem tumefacções e sem assimetrias do crescimento dos membros. Durante o seguimento, o doente desenvolveu trombose venosa superficial de segmento de uma veia do braço, tendo os pais relatado episódios prévios semelhantes com origem e resolução aparentemente espontâneas. Não manifestava outros sinais ou sintomas. Sem antecedentes pessoais ou familiares relevantes. Realizou ecodoppler arterial e venoso abdominal, dos membros superiores e inferiores, que excluiu alterações do sistema venoso profundo, nomeadamente insuficiência valvular ou

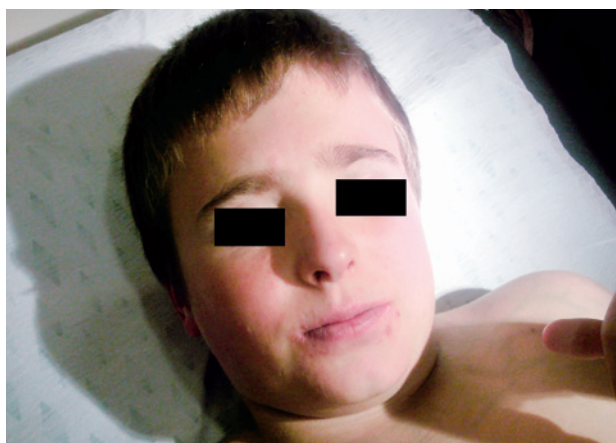

Figura 1

Apresentação clínica: dilatação venosa palpebral e no tórax.

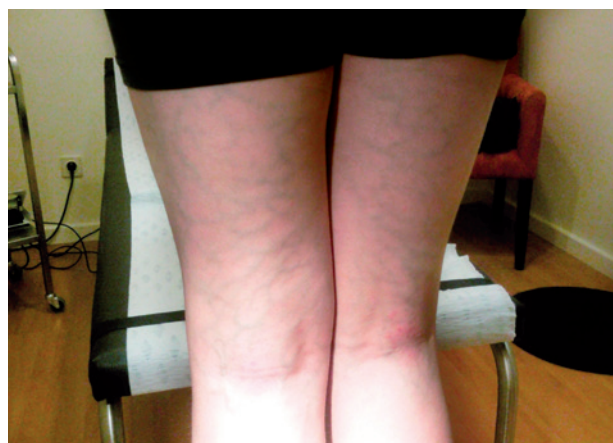

Figura 3

Apresentação clínica: dilatação venosa nos membros inferiores.

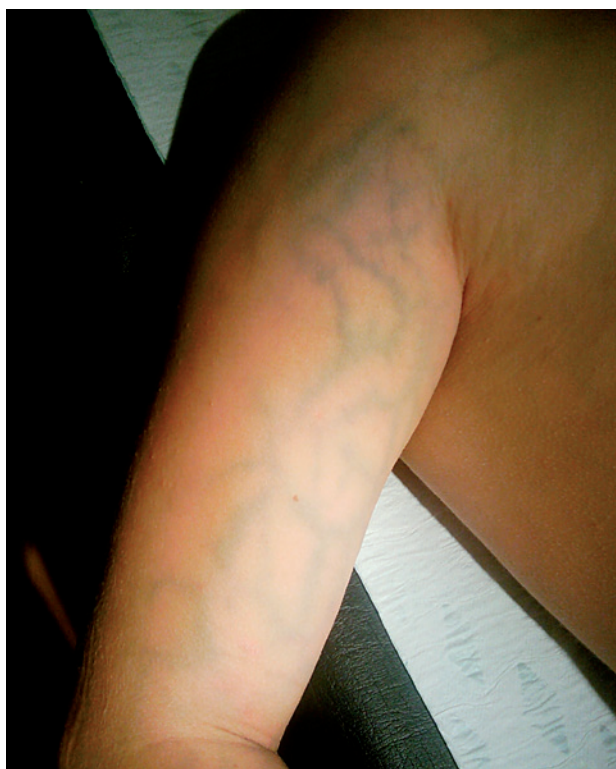

Figura 2

Apresentação clínica: dilatação venosa no membro superior.

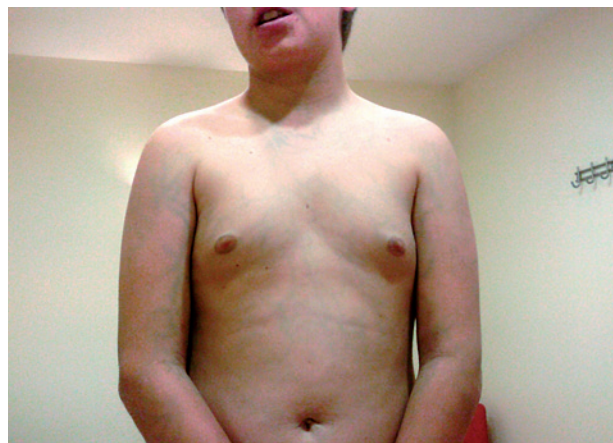


Figura 4

Apresentação clínica: dilatação venosa no pescoço, tórax, abdómen e membros superiores.

DISCUSSÃO

A Síndrome de Bockenheimer ou flebectasia difusa genuína foi primeiramente descrita por Philipp Bockenheimer (1875-1933) em 1907, num doente com flebectasia difusa do membro superior esquerdo¹⁻⁴. O doente de 52 anos de idade, notou que as veias do seu membro superior esquerdo se tornaram progressivamente mais proeminentes, com desenvolvimento de parestesias e dor incapacitantes, limitação de movimentos e ulceração da pele^{1,3}. Foi submetido a ressecção venosa, com lesão arterial e consequente amputação do membro e um mês depois o doente faleceu por infecção e hemorragia^{1,3}. Bockenheimer dissecou o membro e observou ectasia de todas as veias superficiais com normalidade das artérias^{1,3}. Bockenheimer acreditava que a doença era congénita e introduziu a denominação de "Flebectasia difusa genuína", para distinguir esta condição de hemangiomas venosos e varizes^{1,3}. O termo "genuíno", de acordo com a literatura germânica do século XIX, significava congénito^{1,3}. Esta síndrome rara caracteriza-se por dilatações das veias da derme superficial e profunda, sobretudo nos membros superiores e inferiores, mas também descritas no tronco e órgãos genitais, congénitas e com agravamento

alterações sugestivas de fístulas arterio-venosas e alterações a nível arterial. O ecocardiograma, para despiste de hipertensão venosa de origem central, foi normal. Os estudos analítico sumário, imunológico e protrombótico foram negativos. Foi submetido a biópsia cutânea e o exame histológico revelou veias ectásicas, sem proliferação de células endoteliais ou hiperplasia e com diminuição da elastina da parede. Perante o quadro clínico e excluídas outras patologias, foi estabelecido o diagnóstico de Síndrome de Bockenheimer. Dada a extensão das lesões e a ausência de sintomatologia, adoptou-se uma conduta expectante, mantendo vigilância clínica e a utilização de contenção elástica dos membros inferiores.

progressivo ao longo da vida e sem assimetria do crescimento ósseo^{1,3,4,5}. Os métodos imagiológicos adequados ao seu estudo são o ecodoppler, a RMN, a TC ou a flebografia^{1,2}. O ecodoppler revela veias superficiais e/ou profundas ectásicas, com fluxo sanguíneo lento, o que exclui a existência de fístulas arteriovenosas¹. A RMN revela a extensão das lesões e pode mostrar o envolvimento de músculos, ossos e estruturas linfáticas pelas flebectasias^{2,5}. O exame histológico revela veias dilatadas com diminuição da elastina da média e do músculo liso e, por vezes, com trombo e flebólitos no seu lúmen^{1,3,4}.

Clinicamente a doença pode cursar com dor, edema e ulceração cutânea¹. Os sinais clínicos variam de acordo com o doente e a gravidade dos sintomas e pode ser condicionada pela dimensão das flebectasias⁴.

O diagnóstico diferencial inclui os síndromes de Klippel-Trenaunay e de Parkes-Weber^{1,2,4,5}. A síndrome de Klippel-Trenaunay constitui a associação de manchas "vinho do Porto", varizes e assimetria de crescimento ósseo de um dos membros, consequência de microfistulas artério-venosas e pode ser progressiva até ao final da puberdade^{1,2}. A síndrome Parkes-Weber consiste em manchas "vinhosas", fístula artério-venosa única com fluxo sanguíneo rápido e crescimento exagerado do membro afectado^{1,2}. A Síndrome de Bockenheimer distingue-se pela ausência de manchas "vinhosas" e fístulas artério-venosas¹.

O tratamento inclui medidas várias como a intervenção cirúrgica, escleroterapia, embolização, utilização de meia elástica e fármacos venoactivos^{1,2,4,5}. É geralmente impossível remover todas as lesões cirurgicamente, e a embolização pode resultar no aumento do risco de necrose cutânea^{1,4}. A compressão elástica pode ser útil para a prevenção de trombose venosas e ulceração e seu uso pode ser recomendado desde a infância¹.

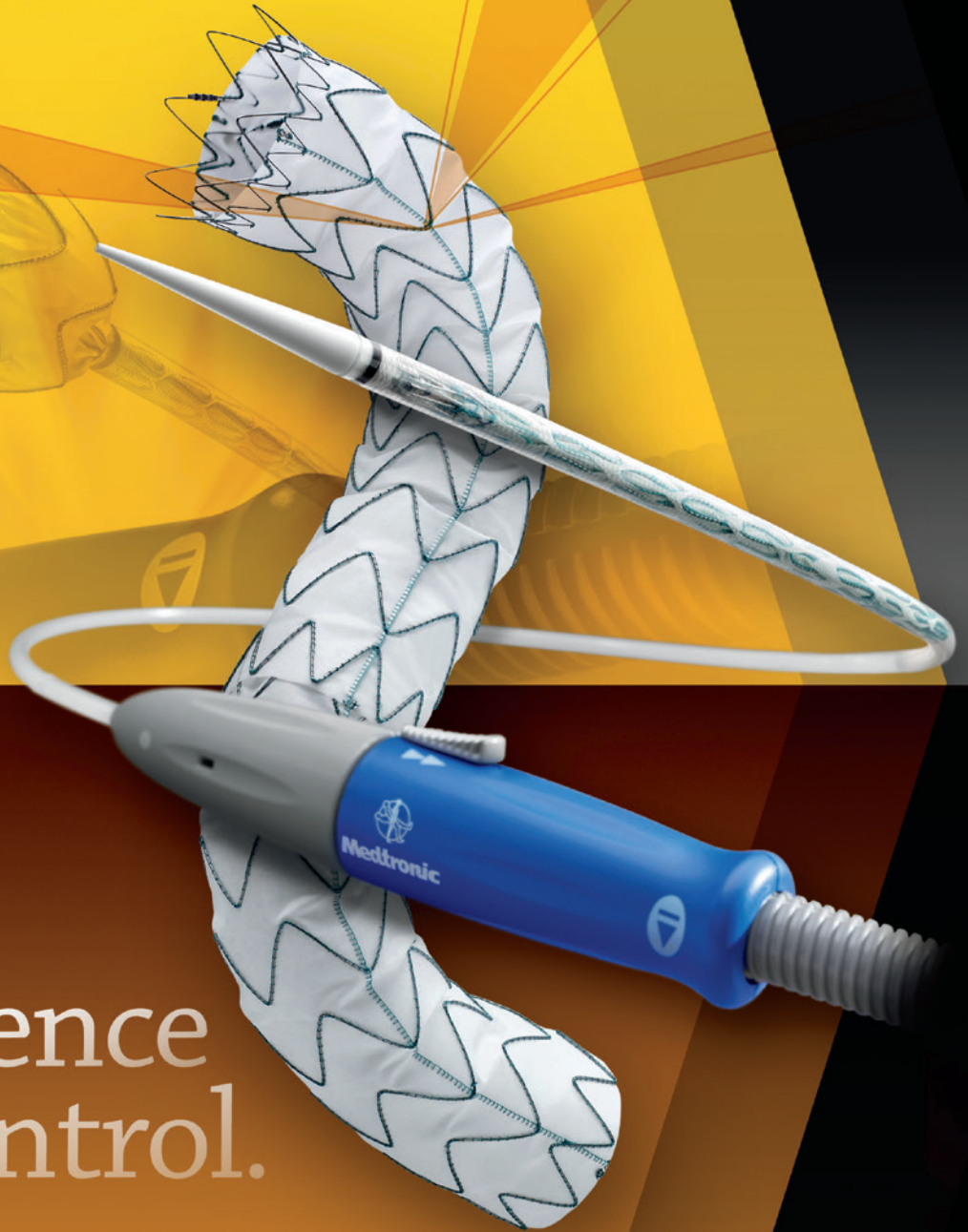REFERÊNCIAS

1. Osawa R, Kato N, Yanagi T, Yamane N. A case of Bockenheimer's syndrome (genuine diffuse phlebectasia): venous involvement inside muscles was detected by magnetic resonance imaging. *Clinical and Experimental Dermatology* 2007;32:664-7.
2. Geest A, Veraart J, Haan M, Neumann H. Bockenheimer's syndrome. *Journal of the European Academy of Dermatology and Venereology* 1999; 12(3): 165-8.
3. Kubiena H, Liang M, Mulliken J. Genuine Diffuse Phlebectasia of Bockenheimer: Dissection of an Eponym. *Pediatric Dermatology* 2006; 23: 294-7.
4. Pérez G, Romero V, Alcalde M, Luque M. A case of Bockenheimer's syndrome (genuine diffuse phlebectasia). *Vascular Medicine* 2012;17(2):125-7.
5. Garzon M, Huang J, Enjolras O, Frieden I. Vascular malformations Part II: Associated syndromes. *Journal of the American Academy of Dermatology* 2007;56:541-64.



Valiant Captivia

THORACIC STENT GRAFT DELIVERY SYSTEM



Confidence in Control.

- TIP CAPTURE PROVIDES CONTROLLED DEPLOYMENT AND PLACEMENT OF THE STENT GRAFT
- SINUSOIDAL SHAPE AND PLACEMENT OF NITINOL SPRINGS PROVIDE FLEXIBILITY AND CONFORMABILITY
- DELIVERY SYSTEM'S HYDROPHILIC COATING FACILITATES STENT GRAFT DELIVERY

For more information, please visit medtronicendovascular.com

IMAGENS EM MEDICINA

A.Dinis da Gama

Departamento de Cirurgia Vascular do Hospital da Luz, Lisboa

Falsos aneurismas da artéria carótida interna em rotura contida num caso de doença de Behçet.

Contained rupture of pseudo-aneurysms of the internal carotid artery in a case of Behçet's disease.

C.M.M., de 34 anos de idade, do sexo masculino, guarda policial, frequentava uma consulta de Dermatologia devido a um quadro clínico pleiomórfico caracterizado por estomatite aftosa, uveítes de repetição, ulceração escrotal recorrente (Fig. 1), cefaleias, artralguas e eritema nodoso, que sustentou o diagnóstico de doença de Behçet, tendo sido medicado com corticosteróides e imunossuppressores.

Cerca de dois anos após o diagnóstico, referiu a ocorrência súbita de confusão mental, afasia e parésia da mão direita, que se foram dissipando nos dias seguintes. Algumas semanas após esse acontecimento, notou o desenvolvimento progressivo de uma tumefacção dolorosa ao nível do ângulo do maxilar esquerdo, sem sinais inflamatórios evidentes. O

exame físico mostrava a existência de uma tumefacção difusa a esse nível (Fig. 2), com cerca de 5 cms de diâmetro, dolorosa à palpação, compatível com o diagnóstico de aneurisma carotídeo e por essa razão foi o doente submetido a arteriografia global e selectiva da carótida primitiva esquerda, por cateterismo retrógrado de uma artéria femoral.

O exame demonstrou a existência de dois falsos

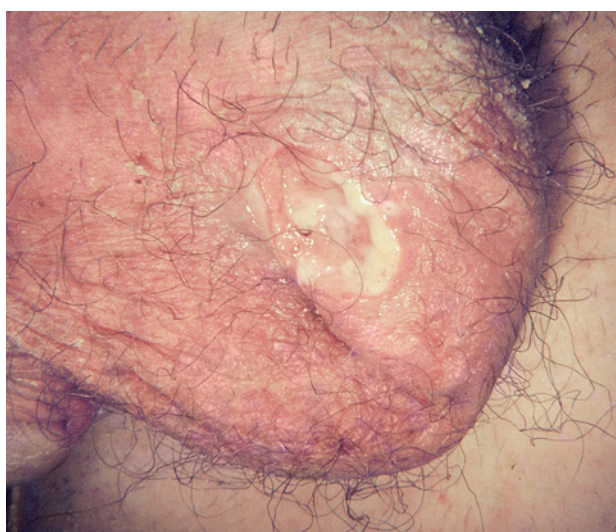

Figura 1

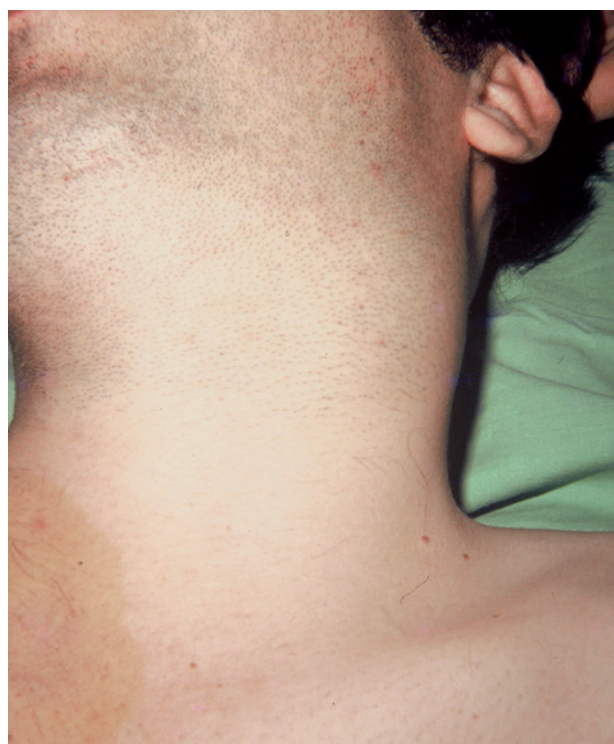

Figura 2

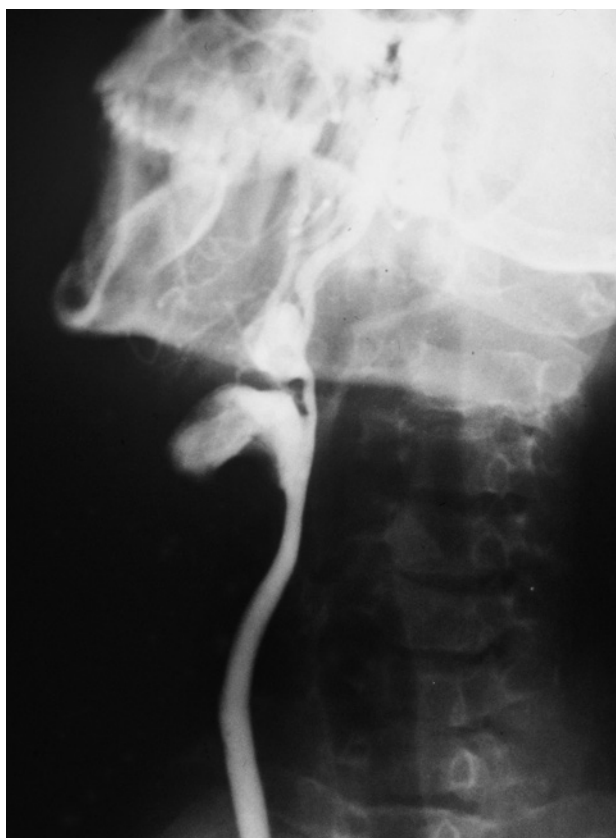

Figura 3

aneurismas da origem da artéria carótida interna esquerda (Fig. 3), em possível rotura contida, dado o volume e o carácter doloroso da tumefacção. A artéria carótida externa encontrava-se ocluída.

O doente foi de imediato submetido a tratamento cirúrgico, tendo a exploração cirúrgica confirmado o diagnóstico de dois falsos aneurismas em rotura contida da origem e terço proximal da artéria carótida interna (Fig. 4), com extrema fragilidade da parede arterial, o que inviabilizou qualquer tentativa de reconstrução vascular. Procedeu-se unicamente à laqueação dos topos proximal e distal das artérias carótidas primitiva e interna, seguida de drenagem e encerramento da incisão operatória.

O pós-operatório decorreu normalmente, sem complicações e o doente teve alta ao 8º dia. O estudo

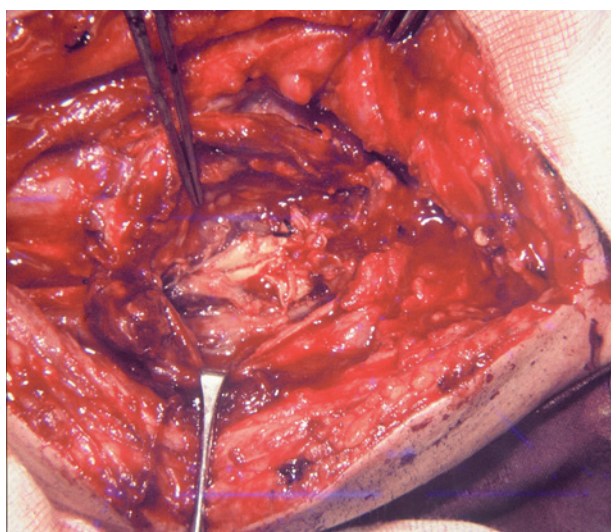


Figura 4

histopatológico do material removido revelou ...“infiltrado inflamatório linfocitário e granulocitário da parede arterial, com rarefacção das fibras elásticas, das células musculares da média e disrupção tissular”.

Sete meses após a operação teve um episódio de hemoptise maciça, de que veio a falecer em poucos minutos. A autópsia revelou a ocorrência de uma rotura para o brônquio de um falso aneurisma de uma artéria pulmonar.

A doença de Behçet é uma vasculite sistémica microangiopática, muito provavelmente de natureza auto-imune, expressa na clínica por lesões oculares (uveítes de repetição), ulcerações orais e genitais recorrentes, poliartralgias e lesões dérmicas (eritema nodoso)¹. O envolvimento dos grandes vasos da circulação arterial e venosa é raro, podendo assumir a forma de trombozes venosas, superficiais e profundas, oclusões arteriais e aneurismas, aórticos ou periféricos, como sucedeu com o presente caso clínico².

BIBLIOGRAFIA

1. A.Dinis da Gama, J. Albuquerque e Sousa. Doença de Behçet. Monografia, Edição dos Autores, Lisboa, 1986
2. Iscan Z, Vural K, Bayazit M. Compelling nature of arterial manifestations in Behçet disease. J Vasc Surg 2005;41:53 8

ÍNDICE DO VOLUME XIX 2012

N.º I - Janeiro - Março 2012

MENSAGEM DO PRESIDENTE	Um desafio para dois anos. <i>R. Roncon de Albuquerque</i>	7
EDITORIAL	Humanismo, prática médica e tecnologia. <i>José Fernando Teixeira</i>	9
CIRURGIA CARDIO-TORÁCICA	Retorno venoso pulmonar anómalo total: 17 anos de experiência de um centro de cardiologia pediátrica. <i>Mara Silva Ferreira, Nuno Carvalho, Ana Teixeira, Graça Nogueira, Marta Marques, Miguel Abecassis, José Neves, Rui Anjos</i>	11
	Complicação rara e tardia da implantação de um pacemaker: Perfuração da parede do ventrículo direito. <i>Joana Guardado, Vítor Hugo Pereira, Marina Fernandes, Vítor Sanfins, Vítor Monteiro, Paulo Pinho, António Lourenço</i>	17
	Tratamento cirúrgico do empiema pleural: Experiência de um serviço e estado actual da arte. <i>Miguel Guerra, Paulo C. Neves, Daniel Martins, José Miranda, Francisco Leal, Luis Vouga</i>	21
	Impactação de prótese dentária no esófago torácico: Tratamento cirúrgico. A propósito de um caso clínico. <i>Henrique Alexandrino, Miguel Fernandes, Luis Ferreira, J. Guilherme Tralhão, F. Castro e Sousa</i>	27
CIRURGIA VASCULAR	O papel do Eco-Doppler codificado a cores na criação, maturação e avaliação de fístulas arteriovenosas para hemodiálise. <i>Orlanda Castelbranco, Fátima Soares, Carlos Pinho</i>	31
	Disfunção de eléctrodo e estenose da veia subclávia: Um desafio terapêutico. <i>Joana Guardado, Vítor Hugo Pereira, Marina Fernandes, Vítor Sanfins, Celso Carrilho, João Simões, António Lourenço</i>	37
	Stent auto-expansível não coberto para tratamento de uma isquemia intestinal por oclusão da artéria mesentérica superior. <i>Marta Martinez Miguez, Coral Carballo-Fernandez, Nilo J. Mosquera-Arochena</i>	41
	Embolia paradoxal e tromboembolismo pulmonar em doente com foramen ovale patente: Caso clínico. <i>Ana Ferreira, Alfredo Cerqueira, Sérgio Sampaio, Roncon de Albuquerque, José Teixeira</i>	45
IMAGENS EM MEDICINA	Volumoso abscesso mediastínico após traumatismo torácico fechado. <i>Benjamim Marinho, Luis Gonçalves, Isabel Bartosch, Paulo Pinho</i>	47
NORMAS DE PUBLICAÇÃO DE TRABALHOS	<i>Jorge Casanova</i>	49

N.º I - January - March 2012

PRESIDENT'S MESSAGE	A two-years challenge. <i>R. Roncon de Albuquerque</i>	7
EDITORIAL	Humanism, medical practice and technology. <i>José Fernando Teixeira</i>	9
CARDIO-THORACIC SURGERY	Total anomalous pulmonary venous connection: A 17-years experience of a single pediatric cardiology center. <i>Mara Silva Ferreira, Nuno Carvalho, Ana Teixeira, Graça Nogueira, Marta Marques, Miguel Abecassis, José Neves, Rui Anjos</i>	11
	Late right ventricular perforation: A rare complication of a pacemaker implantation. <i>Joana Guardado, Vitor Hugo Pereira, Marina Fernandes, Vitor Sanfins, Vitor Monteiro, Paulo Pinho, António Lourenço</i>	17
	Surgery for thoracic empyema: Personal experience and current highlights. <i>Miguel Guerra, Paulo C. Neves, Daniel Martins, José Miranda, Francisco Leal, Luis Vouga</i>	21
	Denture impaction in the thoracic esophagus: Surgical treatment. A case report. <i>Henrique Alexandrino, Miguel Fernandes, Luis Ferreira, J. Guilherme Tralhão, F. Castro e Sousa</i>	27
VASCULAR SURGERY	The role of colour Doppler ultrasound in the creation, maturation and evaluation of arteriovenous fistula for hemodialysis. <i>Orlanda Castelbranco, Fátima Soares, Carlos Pinho</i>	31
	Ventricular lead dysfunction and subclavian vein stenosis: When problems come in pairs. <i>Joana Guardado, Vitor Hugo Pereira, Marina Fernandes, Vitor Sanfins, Celso Carrilho, João Simões, António Lourenço</i>	37
	Tapered self expandable bare stents to treat acute superior mesenteric artery ischemia. <i>Marta Martinez Miguez, Coral Carballo-Fernandez, Nilo J. Mosquera-Arochena</i>	41
	Paradoxical embolism and pulmonary embolism in a patient with patent foramen ovale: A case report. <i>Ana Ferreira, Alfredo Cerqueira, Sérgio Sampaio, Roncon de Albuquerque, José Teixeira</i>	45
IMAGES IN MEDICINE	Giant mediastinal abcess after closed chest trauma. <i>Benjamim Marinho, Luis Gonçalves, Isabel Bartosch, Paulo Pinho</i>	47
INSTRUCTIONS FOR AUTHORS	<i>Jorge Casanova</i>	51

N.º 2 - Abril - Junho 2012

MENSAGEM DO PRESIDENTE	Tempos difíceis. <i>R. Roncon de Albuquerque</i>	59
EDITORIAL	Um manifesto editorial. <i>José Fernando Teixeira, Frederico Bastos Gonçalves, Miguel David Guerra, A. Dinis da Gama</i>	61
CIRURGIA CARDIO-TORÁCICA	Tratamento cirúrgico do cancro do pulmão de não-pequenas células em octogenários - Resultados e prognóstico. <i>Paulo C. Neves, Miguel Guerra, Daniel Martins, Paulo Ponce, José Miranda, Luis Vouga</i>	63
	Comentário. <i>Miguel Guerra</i>	69
	Uma causa rara de insuficiência cardíaca aguda. <i>Eulália Pereira, Ana Vaz, Marta Ponte, Nelson Paulo, José Ribeiro, Conceição Fonseca, Adelaide Dias, Domingos Fernandes, João Primo, Luis Vouga, Vasco Gama</i>	71
	Implantação bem sucedida de uma prótese CoreValve por abordagem aórtica directa através de uma esternotomia mínima. <i>Nelson Paulo, João Mota, Daniel Caeiro, Vasco Gama</i>	75
	Hemangioma da câmara de saída do ventrículo direito, a propósito de um caso clínico. <i>Davide Moreira, Bruno Rodrigues, Anne Delgado, Celeste Nascimento, Luis Nunes, Angelo Nobre, João Cravino, Oliveira Santos</i>	79
CIRURGIA VASCULAR	A utilização do tratamento de feridas por pressão negativa em cirurgia vascular: Experiência de um Serviço. <i>Mário Vieira, Virginia Pereira, Roncon de Albuquerque, José Teixeira</i>	83
	Volumoso aneurisma infeccioso da aorta toracoabdominal em rotura contida tratado com sucesso pela "técnica simplificada". <i>A. Dinis da Gama, Ana Evangelista, Augusto Ministro, Viviane Manuel, Luis Silvestre, José Tiago</i>	87
	Tratamento cirúrgico "ex-vivo" de aneurismas de ramos da artéria renal. <i>Germano do Carmo, António Rosa, Augusto Ministro, Cristina Pestana</i>	95
	Falso aneurisma da artéria temporal superficial: Caso clínico e revisão da literatura. <i>Sandrina Figueiredo Braga, Joana Ferreira, João Vasconcelos, Ricardo Gouveia, Pinto Sousa, Daniel Brandão, Pedro Brandão, A. Guedes Vaz</i>	99
IMAGENS EM MEDICINA	Calcificação "universal" da circulação arterial da mão. <i>Luis Machado, Isabel Vilaça, José Teixeira</i>	103
NORMAS DE PUBLICAÇÃO DE TRABALHOS	<i>Jorge Casanova, Frederico Bastos Gonçalves</i>	105

N.º 2 - April - June 2012

PRESIDENT'S MESSAGE	Hard times. <i>R. Roncon de Albuquerque</i>	59
EDITORIAL	An editorial manifesto. <i>José Fernando Teixeira, Frederico Bastos Gonçalves, Miguel David Guerra, A. Dinis da Gama</i>	61
CARDIO-THORACIC SURGERY	Surgical treatment of non-small cell lung cancer in octogenarians – safety and prognosis. <i>Paulo C. Neves, Miguel Guerra, Daniel Martins, Paulo Ponce, José Miranda, Luis Vouga</i>	63
	Commentary. <i>Miguel Guerra</i>	69
	A rare cause of acute heart failure. <i>Eulália Pereira, Ana Vaz, Marta Ponte, Nelson Paulo, José Ribeiro, Conceição Fonseca, Adelaide Dias, Domingos Fernandes, João Primo, Luis Vouga, Vasco Gama</i>	71
	Successful implantation of a Core Valve prosthesis through direct aortic access via ministernotomy. <i>Nelson Paulo, João Mota, Daniel Caeiro, Vasco Gama</i>	75
	Hemangioma of the right ventricular outflow tract, clinical report. <i>Davide Moreira, Bruno Rodrigues, Anne Delgado, Celeste Nascimento, Luis Nunes, Angelo Nobre, João Cravino, Oliveira Santos</i>	79
VASCULAR SURGERY	The use of negative pressure therapy in vascular surgery: Experience of a single center. <i>Mário Vieira, Virginia Pereira, Roncon de Albuquerque, José Teixeira</i>	83
	Large infections thoracoabdominal aortic aneurysm in a chronic contained rupture, treated successfully using the "simplified technique". <i>A. Dinis da Gama, Ana Evangelista, Augusto Ministro, Viviane Manuel, Luis Silvestre, José Tiago</i>	87
	"Ex-vivo" surgical repair of renal artery branches aneurysms. <i>Germano do Carmo, António Rosa, Augusto Ministro, Cristina Pestana</i>	95
	False aneurysm of the superficial temporal artery: Clinical report and literature review. <i>Sandrina Figueiredo Braga, Joana Ferreira, João Vasconcelos, Ricardo Gouveia, Pinto Sousa, Daniel Brandão, Pedro Brandão, A. Guedes Vaz</i>	99
IMAGES IN MEDICINE	"Universal" calcification of the hand's arteries. <i>Luis Machado, Isabel Vilaça, José Teixeira</i>	103
INSTRUCTIONS FOR AUTHORS	<i>Jorge Casanova, Frederico Bastos Gonçalves</i>	107

N.º 3 - Julho - Setembro 2012

MENSAGEM DO PRESIDENTE	A vitalidade da nossa Sociedade. <i>R. Roncon de Albuquerque</i>	115
EDITORIAL	Produtividade médica: Um sofisma formal ou material? <i>José Fernando Teixeira</i>	117
COLABORAÇÃO ESPECIAL	Padrões de citação em revistas biomédicas portuguesas e brasileiras. <i>Sílvia Costa Lopes, Tiago S. Santos, Pedro Faria Lopes, Fernando Fernandez-Llimos</i>	119
CIRURGIA CARDIO-TORÁCICA	Segmentectomia pulmonar anatómica por videotoroscopia: Experiência inicial de um centro. <i>João Eurico Reis, Ivan Bravio, Pedro Baptista, Fernando Palma Martelo</i>	127
	Mixoma auricular: Um tumor histológica-mente benigno com manifestações potencialmente graves. <i>Inês Rangel, Dalila Rolim, Elisabete Martins, Maria Júlia Maciel, José Teixeira</i>	133
	Fibroelastoma papilar cardíaco da válvula mitral. Caso clínico. <i>Joana Marques, Ricardo Ferraz, João Carlos Mota, Manuela Vieira</i>	137
CIRURGIA VASCULAR	Reparação híbrida do arco aórtico: Experiência inicial do Hospital de Santa Marta. <i>Hugo Rodrigues, João Monteiro Castro, Hugo Valentim, Álvaro Laranjeira, Maria Emilia Ferreira, João Albuquerque e Castro, José Fragata, Luis Mota Capitão</i>	141
	Resultados imediatos e a médio termo do tratamento de doentes com anatomia hostil utilizando a endoprótese Aorfix: Experiência de um centro. <i>N.J. Mosquera Arochena, G. Rodriguez Feijoo, C. Carballo Fernandez, F. J. Molina Herrero, R. Fernandez Lebrato, A. Barrios Castro, I. Garcia Fernandez</i>	149
	Indução da trombose do saco aneurismático por intermédio da radiofrequência. Estudo experimental. <i>Carlos Vaquero, A. Alvarez-Barcia, B. Merino, J. Agudo, J. Taylor, E. San Norberto</i>	157
	Síndrome de roubo subclávio-coronário. <i>Mário Vieira, Rocha e Silva, Emidio Silva, Sérgio Sampaio, Pedro Paz Dias, José Fernando Teixeira, R. Roncon de Albuquerque</i>	163
IMAGENS EM MEDICINA	Coartação da aorta no adulto: avaliação pré e pós-operatória com angio-tomografia. <i>Diogo Rijo, Miguel Guerra, João Carlos Mota, Luis Vouga</i>	167
NORMAS DE PUBLICAÇÃO DE TRABALHOS	<i>Jorge Casanova, Frederico Bastos Gonçalves</i>	169

N.º 3 - July - September 2012

PRESIDENT'S MESSAGE	The vitality of our Society. <i>R. Roncon de Albuquerque</i>	115
EDITORIAL	Medical productivity: A formal or a material spohism? <i>José Fernando Teixeira</i>	117
SPECIAL COLABORATION	Citation patterns in portuguese and brazilian biomedical journals. <i>Sílvia Costa Lopes, Tiago S. Santos, Pedro Faria Lopes, Fernando Fernandez-Llimos</i>	119
CARDIO-THORACIC SURGERY	Videothoracoscopic anatomic pulmonary segmentectomy: An initial single-center experience. <i>João Eurico Reis, Ivan Bravio, Pedro Baptista, Fernando Palma Martelo</i>	127
	Atrial myxoma: A histologically benign tumor with potentially serious manifestations. <i>Inês Rangel, Dalila Rolim, Elisabete Martins, Maria Júlia Maciel, José Teixeira</i>	133
	Cardiac papillary fibroelastoma of the mitral valve. Case report. <i>Joana Marques, Ricardo Ferraz, João Carlos Mota, Manuela Vieira</i>	137
VASCULAR SURGERY	Hybrid repair of the aortic arch: Santa Marta Hospital initial experience. <i>Hugo Rodrigues, João Monteiro Castro, Hugo Valentim, Álvaro Laranjeira, Maria Emilia Ferreira, João Albuquerque e Castro, José Fragata, Luis Mota Capitão</i>	141
	Early and midterm results of aortic aneurysm treatment in patients with challenging anatomy using the Aorfix endograft: Single center experience. <i>N.J. Mosquera Arochena, G. Rodriguez Feijoo, C. Carballo Fernandez, F. J. Molina Herrero, R. Fernandez Lebrato, A. Barrios Castro, I. Garcia Fernandez</i>	149
	Induction of thrombosis of the abdominal aneurysm sac through the application of radiofrequency. An experimental study. <i>Carlos Vaquero, A. Alvarez-Barcia, B. Merino, J. Agudo, J. Taylor, E. San Norberto</i>	157
	Coronary-subclavian steal syndrome. <i>Mário Vieira, Rocha e Silva, Emidio Silva, Sérgio Sampaio, Pedro Paz Dias, José Fernando Teixeira, R. Roncon de Albuquerque</i>	163
IMAGES IN MEDICINE	Coarctation of the aorta in adults: pre and postoperative evaluation with CT angiography. <i>Diogo Rijo, Miguel Guerra, João Carlos Mota, Luis Vouga</i>	167
INSTRUCTIONS FOR AUTHORS	<i>Jorge Casanova, Frederico Bastos Gonçalves</i>	171

N.º 4 - Outubro - Dezembro 2012

MENSAGEM DO PRESIDENTE	As políticas da saúde e as Sociedades Científicas. <i>R. Roncon de Albuquerque</i>	179
EDITORIAL	Urgências Vasculares, reflexões da actualidade. <i>José Fernando Teixeira</i>	181
CIRURGIA CARDIO-TORÁCICA	Condicionamento isquémico cardíaco remoto: Mecanismos de cardioprotecção e aplicações clínicas. <i>António Gaspar, Adelino F. Leite-Moreira</i>	183
	Complicações tardias e sobrevivência após transplantação cardíaca: Análise de um centro hospitalar. <i>Ana Carolina Araújo, Sandra Amorim, Vânia Ribeiro, Filipa Melão, J. Pinheiro Torres, J. Silva Cardoso, Paulo Pinho, M. Julia Maciel</i>	191
	Avaliação da qualidade de vida dos doentes e pais após tratamento do pectus excavatum com a técnica de Nuss. <i>Tony R. Soares, Tiago Henriques-Coelho, João Vilaça, Ana Raquel Silva, José Luis Carvalho, Jorge Correia-Pinto</i>	199
CIRURGIA VASCULAR	Potenciais evocados motores em cirurgia da aorta toracoabdominal. <i>Cátia Magro, David Nora, Miguel Marques, Angela Garcia Alves</i>	203
	Tratamento cirúrgico de uma dissecção espontânea do tronco celíaco causada por displasia fibromuscular. Primeiro caso da literatura. <i>A. Dinis da Gama, Augusto Ministro, Gonçalo Cabral, Cristina Pestana, Pedro Oliveira</i>	211
	Anomalias vasculares aórticas e divertículo de Kommerell, um diagnóstico imagiológico. <i>Vasco Mascarenhas, Hugo Marques, Hugo Valentim, Adalgisa Guerra, P. Diana Afonso, Carlos Ventura, Augusto Gaspar</i>	217
	Tratamento endovascular de pseudoaneurisma de uma artéria rectal em rotura. <i>Mário Vieira, Sérgio Sampaio, José Lopes, Paz Dias, José Fernando Teixeira, R. Roncon de Albuquerque</i>	223
	Síndrome de Bockenheimer. Caso clínico. <i>Sandrina Figueiredo Braga, José Ferreira Penêda</i>	227
IMAGENS EM MEDICINA	Falsos aneurismas da carótida interna em rotura contida num caso de doença de Behçet. <i>A. Dinis da Gama</i>	231
ÍNDICE DO VOLUME XIX		233
NORMAS DE PUBLICAÇÃO DE TRABALHOS	<i>Jorge Casanova, Frederico Bastos Gonçalves</i>	243

N.º 4 - October - December 2012

PRESIDENT'S MESSAGE	Health politics and the Scientific Societies. <i>R. Roncon de Albuquerque</i>	179
EDITORIAL	Vascular Emergencies, contemporary reflections. <i>José Fernando Teixeira</i>	181
CARDIO-THORACIC SURGERY	Remote cardiac ischemic conditioning: Underlying mechanisms and clinical applications. <i>António Gaspar, Adelino F. Leite-Moreira</i>	183
	Prevalence of late complications and survival of patients undergoing cardiac transplantation. A single-center experience. <i>Ana Carolina Araújo, Sandra Amorim, Vânia Ribeiro, Filipa Melão, J. Pinheiro Torres, J. Silva Cardoso, Paulo Pinho, M. Julia Maciel</i>	191
	Quality of life evaluation of the patients and parents satisfaction after Nuss procedure in the management of pectus excavatum. <i>Tony R. Soares, Tiago Henriques-Coelho, João Vilaça, Ana Raquel Silva, José Luis Carvalho, Jorge Correia-Pinto</i>	199
VASCULAR SURGERY	Motor evoked potentials in thoracoabdominal aortic surgery. <i>Cátia Magro, David Nora, Miguel Marques, Angela Garcia Alves</i>	203
	Surgical management of a spontaneous dissection of the celiac axis caused by fibromuscular dysplasia. First clinical report. <i>A. Dinis da Gama, Augusto Ministro, Gonçalo Cabral, Cristina Pestana, Pedro Oliveira</i>	211
	Aortic vascular anomalies and Kommerell's diverticulum, an imagiologic diagnosis. <i>Vasco Mascarenhas, Hugo Marques, Hugo Valentim, Adalgisa Guerra, P. Diana Afonso, Carlos Ventura, Augusto Gaspar</i>	217
	Endovascular management of a ruptured pseudoaneurism of a rectal artery. <i>Mário Vieira, Sérgio Sampaio, José Lopes, Paz Dias, José Fernando Teixeira, R. Roncon de Albuquerque</i>	223
	Bockenheimer's syndrome. A clinical report. <i>Sandrina Figueiredo Braga, José Ferreira Penêda</i>	227
IMAGES IN MEDICINE	Contained rupture of pseudo-aneurysms of the internal carotid artery in a case of Behçet's disease. <i>A. Dinis da Gama</i>	231
CONTENTS OF VOLUME XIX		233
INSTRUCTIONS FOR AUTHORS	<i>Jorge Casanova, Frederico Bastos Gonçalves</i>	245

RSPCCTV

NORMAS DE PUBLICAÇÃO

Jorge Casanova

A Revista da SPCCTV destina-se à publicação de artigos originais nos campos da Cirurgia Cardiorádica e Vasculard. Os manuscritos serãd revistos pelos Editores e por revisores externos, e a sua aceitaãd dependerd do seu interesse, originalidade e validade científdicas. A língua oficial da revista é o Portuguêsd, mas a submissãd de Artigos Originaisd, Artigos de Revisãd, Casos Clínicod e Imagens em Cirurgia integralmente

em língua Inglesa é fortemente recomendada. Caso desejem, os autores podem enviar uma versãd em Inglês (para indexaçãd) e outra em Portuguêsd, para a revista impressa. É obrigatórdria a submissãd dos resumos em Inglês.

ARTIGOS

Sãd aceites submissões nas seguintes categorias:

Tipo de artigo	Limite de palavras	N.º máximo de autores	N.º máximo de referências	N.º máximo de tabelas e figuras
Artigo Original	5000	8	25	8
Artigo de Revisãd	s/ limite	8	s/ limite	s/ limite
Caso Clínicod	1000	5	10	4
Imagens em Cirurgia	50	4	0	2
Carta ao Editor	850	4	8	2
Editorial	1000	2	10	2

A contagem de palavras deve incluir resumo e bibliografia, excluindo legendas e tabelas.

A cada ediãd, uma imagem seleccionada figura na capa da revista impressa.

Os editoriais apenas podem ser submetidos mediante convite do corpo editorial.

As Cartas ao Editor, Imagens em Cirurgia e Editoriais dispensam o envio de Resumo.

Formataãd

A submissãd deverã ser feita integralmente em formato electrõnico. Os ficheiros de texto devem ser submetidos em formato Word, com páginas numeradas no canto inferior direito, tipo de letra Times New Roman, tamanho 12, duplo espaãd e justificados. As imagens devem ser submetidas em ficheiros individuais, em formato .tiff, com uma definiãd mínima de 300dpi.

Elementos obrigatórdios

A. Carta de Submissãd

Os manuscritos devem ser acompanhados de uma Carta de Submissãd que terá de incluir:

- a declaraãd de originalidade,
- a concordãd de todos os autores com o teor do artigo e aprovaãd da versãd final,
- a transferênciad da propriedade intelectual para a Revista,
- a declaraãd da presenãd ou ausênciad de conflitos de interesse. Se existentes, os Autores devem revelar as relaãdões comerciais com tecnologias em estudo, as fontes de financiamento, a sua filiaãd Institucional ou Corporativa, incluindo consultadorias.

Nota: Os Autores poderãd ser responsabilizados por falsas declaraãdões.

B. Páginad de Títulod

Esta deve incluir o Títulod sem abreviaãdões e em Maiúsculas; o nome e apelido dos autores e o(s) nome(s) e local(ais) da Instituiãd(ões) de afiliaãd de cada autor. O nome, endereãd, telefone e email do autor correspondente, deve ser inscrito no fundo da páginad de títulod. No caso do manuscrito ter sido apresentado numa Reuniãd, esta deve ser discriminada juntamente com a data de apresentaãd. A contagem total de palavras do artigo (incluindo os resumos, mas excluindo tabelas, figuras e referências) deve ser referida.

C. Resumo (Abstract)

O Resumo, por ser a secãdõ mais lida de todos os artigos, é fundamental. Deve ser factual, sem abreviaãdões (excepto unidades do SI). Deve incluir o Títulod e Autores, e ser estruturado em *Objectivos* - problema em estudo ou objectivo do estudo, *Métodos*, explicando como o estudo foi realizado, *Resultados*, revelando os dados encontrados e sua importãnciad e *Conclusãd*, revelando a conclusãd do estudo. O limite máximo de palavras no resumo é 250.

D. Texto

O texto deve ser organizado nos seguintes elementos:
Introduãdõ: deve revelar o objectivo da investigaãdõ e fazer uma revisãd bibliográfdica curta do estado da arte em

relação ao problema em estudo.

Material e Métodos: estes devem ser descritos em detalhe com a informação adequada sobre Estudos Humanos ou Animais como atrás referido. O uso de abreviações deve ser limitado às unidades de medida do SI ou às de uso comum. As tecnologias devem ser nomeadas através do seu nome genérico, com o seu nome comercial, nome e local do fabricante entre parêntesis. As técnicas estatísticas de análise de dados devem ser descritas em detalhe.

Resultados: estes devem ser considerados a parte mais importante do artigo. Por tal, é importante que sejam descritos de forma concisa mas simultaneamente realçando todos os resultados de forma completa, através de tabelas ou figuras, incluindo os comentários dos autores no texto.

Discussão: a discussão, deve ser clara e breve, devendo incluir a interpretação da significância dos resultados e da sua relação com outros trabalhos publicados na mesma área. A importância dos resultados e as limitações metodológicas, se existirem, devem ser enunciadas.

Agradecimentos: a existirem, devem ser referidos no final do texto

Referências: devem ser apresentadas sequencialmente de acordo com a ordem de uso no texto e apresentadas como números entre parêntesis rectos. Comunicações pessoais e dados não publicados não devem ser incluídos na lista de referências, embora possam ser referidos no texto. Nas referências todos os autores devem ser referidos e os jornais ou revistas apresentados de acordo com as abreviações usadas no Index Medicus. As referências devem ser apresentadas do seguinte modo:

Revistas

[1] Dinis da Gama A, Perdígão J, Ministro A, Evangelista A, Damião A, Garcia Alves A. The utilization of the "simplified technique" in the simultaneous management of independent thoracic and abdominal aortic aneurysms. A clinical report. Rev Port Cir Cardiorac V 2009;3:149-155.

Livros

[2] Antunes M J. A Doença da Saúde. Lisboa: Quetzal 2001:167-176. Vários Autores [3] Fragata J, Martins L. Como evitar o erro em Medicina. Em: Fragata J, Martins L, autores. O Erro em Medicina. Lisboa:Almedina, 2008:313-348. Publicações Online (O DOI é referência obrigatória e a única necessária para citações de artigos de publicações online)

Publicações Online

(O DOI é referência obrigatória e a única necessária para citações de artigos de publicações online) [4] Azevedo O, Almeida J, Nolasco T, Medeiros R, Casanova J, Bartosch C, Almeida J, Pinho P. Massive right atrial myxoma presenting as syncope and exertional dyspnea: case report. Cardiovascular Ultrasound doi:10.1186/1476-7120-8-23.

E. Tabelas

As tabelas devem ser numeradas de acordo com a sequência de aparecimento no texto, e enviadas num ficheiro conjunto à parte do texto, em formato Word. Devem incluir número e cabeçalho, assim como legenda se necessária.

F. Cabeçalho e legendas de figuras

O cabeçalho e legendas de figuras devem ser entregues num ficheiro conjunto à parte do texto, em formato Word, mencionando o número correspondente ao ficheiro de imagem enviado.

G. Figuras

As figuras devem ser numeradas de acordo com a sequência de aparecimento no texto, e enviadas em ficheiros individuais, referenciando o respectivo número. Apenas são aceites ficheiros em formato .tiff com um mínimo de 300dpi.

SUBMISSÃO ELECTRÓNICA

A submissão electrónica de manuscritos deve ser realizada para:

manuscritos.revista@spcctv.pt

Apenas são consideradas válidas as submissões que cumpram as regras anteriormente descritas. Após a submissão, os Editores confirmarão a boa recepção do manuscrito junto do autor correspondente.

MANUSCRITOS ACEITES PARA REVISÃO

Os manuscritos revistos devem ser enviados convenientemente titulados - revisão1, revisão2, etc, incluindo novas figuras e tabelas caso necessário. Os comentários dos editores e/ou revisores devem ser discutidos ponto a ponto numa carta anexa e as alterações propostas discutidas. As alterações devem ser visíveis utilizando a função "track changes" do Word.

INSTRUCTIONS FOR AUTHORS

The Journal of the Portuguese Society of Cardiothoracic and Vascular Surgery (RSPCCTV) is destined to the publication of original manuscripts in the field of Cardiothoracic and Vascular Surgery. Manuscripts will be revised by the Editors and external reviewers, and acceptance will depend on their scientific interest, originality and validity. The official language of the Journal is Portuguese, but submission of Original Articles, Revision Articles, Case-Reports,

Images in Surgery and Letters to the Editor in English is highly recommended. If desired, authors may provide a version in Portuguese for the print issues, but on-line publication and indexation will occur in English. Submission of abstracts must also be in English.

ARTICLES

Submission is welcome in the following categories:

Article type	Word limit	Maximum number of authors	Maximum number of references	Maximum number of tables or figures
Original article	5000	8	25	8
Revision article	No limit	8	No limit	No limit
Case-Report	1000	5	10	4
Images in Surgery	50	4	0	2
Letter to the Editor	850	4	8	2
Editorial	1000	2	10	2

Word count must include the abstract and references, excluding legends and tables.

In each print issue, an Image in Surgery will be selected for the cover.

Editorials must only be submitted by invitation from the Editorial Board.

Letters to the Editor, Images in Surgery and Editorials are exempt from abstract submission.

Formatting

Submission must be exclusively electronic. Text files should be submitted in Word format, with pages numbered at the lower right corner, font type Times New Roman, double spaced and justified. Images should be submitted in individual files, in .tiff format and with a minimum definition of 300dpi.

Mandatory elements

A. Cover Letter

Manuscripts should be accompanied by a Cover Letter that includes:

- A declaration of originality
- A statement of agreement of all authors with regard to content and approval of the final version
- A statement of intellectual transfer of content to the Journal
- Declaration on conflict of interest. If applicable, authors should reveal their financial or commercial relationships, sources of funding, institutional or corporate affiliations or consulting relationships.

Please note that authors may be held responsible for false declarations.

B. Title Page

This should include the Title without abbreviations and in captions; author name and institutional affiliations; corresponding author's name, address, telephone number and e-mail, placed at the bottom of the page. In case of prior presentation, this should be disclosed along with the name of the event, date and location. Word count should also be mentioned.

C. Abstract

The abstract should be concise, without abbreviations (except SI units). It should include the title and authors, and be structured in the following format: Objectives, Methods, Results and Conclusion. The word limit for the abstract is 250 words.

D. Text

The text should be organized as:

Introduction: including the objective and a brief bibliographic revision of the state of the art of the study subject.

Material and Methods: these should be detailed. Use of abbreviations should be limited to SI units or commonly used abbreviations (eg. AAA). Technologies should be

named by generic nomenclature, with commercial name and manufacturer's name and location in parenthesis. A statistical description should be included in detail.

Results: these should be presented in a concise and clear fashion, preferentially with the use of tables and / or figures to enhance the intended message.

Discussion: it should be clear and brief, and include the interpretation of results and compare them to previously published research on the same topic. The importance of the study findings, and any methodological limitations should be stated.

Acknowledgements: these should follow the discussion.

References: These should be presented sequentially, according to the order of appearance in the text, and presented as numbers and square parenthesis (eg. [1]). Unpublished presentations and data should not be included in the reference list, but may be mentioned in the text. All authors should be mentioned in the references, following the recommendations of the Index Medicus. References should be formatted as follows:

Journals

[1] Dinis da Gama A, Perdigão J, Ministro A, Evangelista A, Damião A, Garcia Alves A. The utilization of the "simplified technique" in the simultaneous management of independent thoracic and abdominal aortic aneurysms. A clinical report. *Rev Port Cir Cardiorac V* 2009;3:149-155.

Books

[2] Antunes M J. *A Doença da Saúde*. Lisboa: Quetzal 2001:167-176. Vários Autores [3] Fragata J, Martins L. Como evitar o erro em Medicina. Em: Fragata J, Martins L, autores. *O Erro em Medicina*. Lisboa: Almedina, 2008:313-348. Publicações Online (O DOI é referência obrigatória e a única necessária para citações de artigos de publicações online)

Online Publications

(O DOI é referência obrigatória e a única necessária para citações de artigos de publicações online) [4] Azevedo O, Almeida J, Nolasco T, Medeiros R, Casanova J, Bartosch C, Almeida J, Pinho P. Massive right atrial myxoma presenting as syncope and exertional dyspnea: case report. *Cardiovascular Ultrasound* doi:10.1186/1476-7120-8-23.

E. Tables

Tables should be numbered in sequence of appearance in the text, and sent in a single Word file. Table number, heading and legend should be included in this file.

F. Figure headings and legends

Figure headings and legends should be sent in a single Word file, in order of appearance in the text and corresponding to the image files sent.

G. Figures

Figures should be numbered according to the order of appearance in the text, and sent in individual files. The name of the file should mention the number of the figure. Only .tiff files with a minimum 300dpi are accepted.

ELECTRONIC SUBMISSION

Manuscript submission should be made to:
manuscritos.revista@spcctv.pt

Only submissions that follow the previous instructions will be considered. After submission, the Editors will confirm the reception to the corresponding author.

RE-SUBMISSION OF MANUSCRIPTS ACCEPTED FOR REVISION

Revised versions should be entitled: revision1, revision2, etc., including new figures and tables if necessary. Editor or reviewer comments should be answered individually in a letter in Word format. Changes in the manuscript should be clearly visible using the "track changes" function of Word.

The Next Big Thing



NOW AVAILABLE

35 mm
TRUNK

PERFORMANCE by design

Plan Your Next Big Case with the GORE® EXCLUDER® AAA Endoprosthesis.

- 30–32 mm Vessel Treatment Range*
- 18 Fr Low Profile Design
- 36 mm Aortic Extender Also Available

* Based on inner-wall to inner-wall measurements, equivalent aortic neck treatment range of competitive 36 mm devices.

Refer to page xxx of this journal for prescribing information.

W. L. Gore & Associates, Inc. • Flagstaff, AZ 86004 • goremmedical.com

Products listed may not be available in all markets. GORE®, C3®, EXCLUDER®, PERFORMANCE BY DESIGN, and designs are trademarks of W. L. Gore & Associates. © 2012 W. L. Gore & Associates, Inc. AR0441-EN1 OCTOBER 2012



Telef. 214247300
Fax: 214176484
Web: www.medicinalia-cormedica.pt

Available with
GORE® C3® Delivery System

14, 16, and 18 cm
Endoprosthesis Lengths

Compatible with 18 Fr
GORE® DrySeal Sheath



XXV

REUNIÃO DA SPCCTV

28 a 30 Nov. 2013

HOTEL GRANDE REAL DE SANTA EULÁLIA
ALGARVE

Temas

Listas de espera
realidade e soluções

Novas opções em
cirurgia valvular aórtica

Infecção em cirurgia
cardiorotáica e vascular

Diabetes: abordagem
multidisciplinar

Etiopatogenia
da aterosclerose

Novas tecnologias
na intervenção
endovascular

Mecanismos de
desenvolvimento da
doença aneurismática

Doença carotídea:
guidelines e prática clínica

Cirurgia do arco aórtico

Tratamento endovascular
em patologia venosa

Cirurgia torácica
minimamente invasiva

Vasculites

Comunicações Livres
Prémios Cid dos Santos e Machado Macedo